診断の実際

症例① 50 歳代

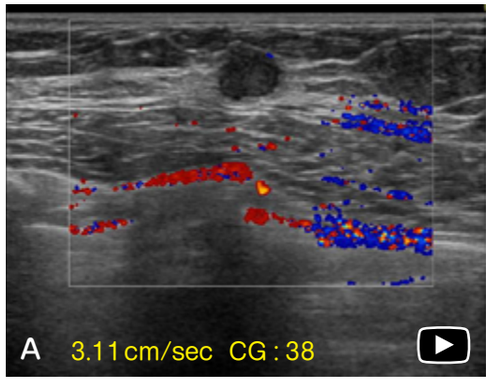

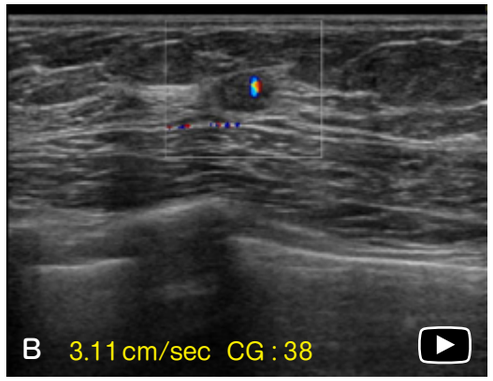

小さな浸潤癌の症例です。

A：腫瘤の大きさに比べてカラー表示エリア（ROI）が大きすぎ、腫瘤内部の微小な血流が描出できていません。

B：同じ速度レンジとカラーゲインで ROI を適正に小さくすると、腫瘤内部に貫入する血流が明瞭に観察できます。フレームレートも 10/sec から 12/sec に改善しており、動画で観察する際に動きがスムーズに見えます。

診断

症例② 40 歳代

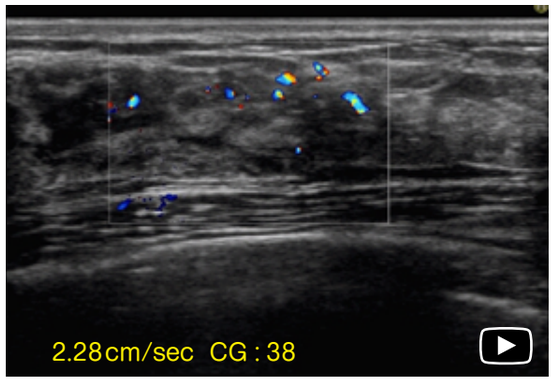

乳腺内の低エコー域を呈する非浸潤性乳管癌の症例です。病変の範囲に合わせカラー表示エリア（ROI）は比較的広めに、速度レンジは低めに設定しています。ROI を広くとるとフレームレートは低くなるので、探触子をゆっくり動かして微小な血流を捉える必要があります。

診断

症例③ 40 歳代

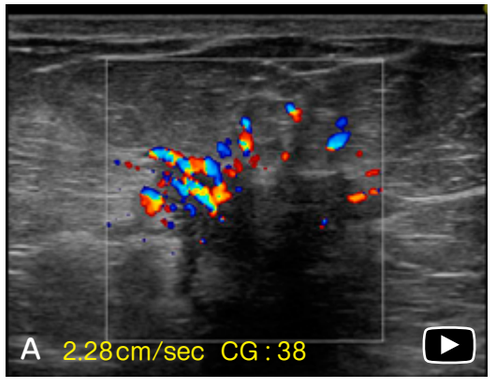

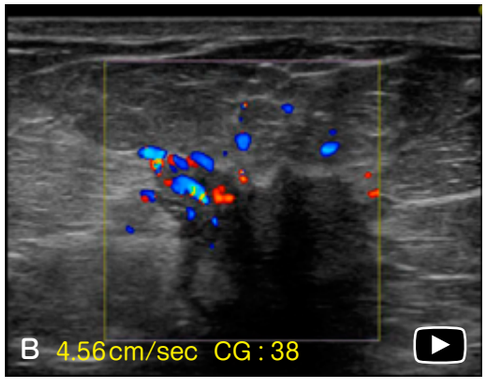

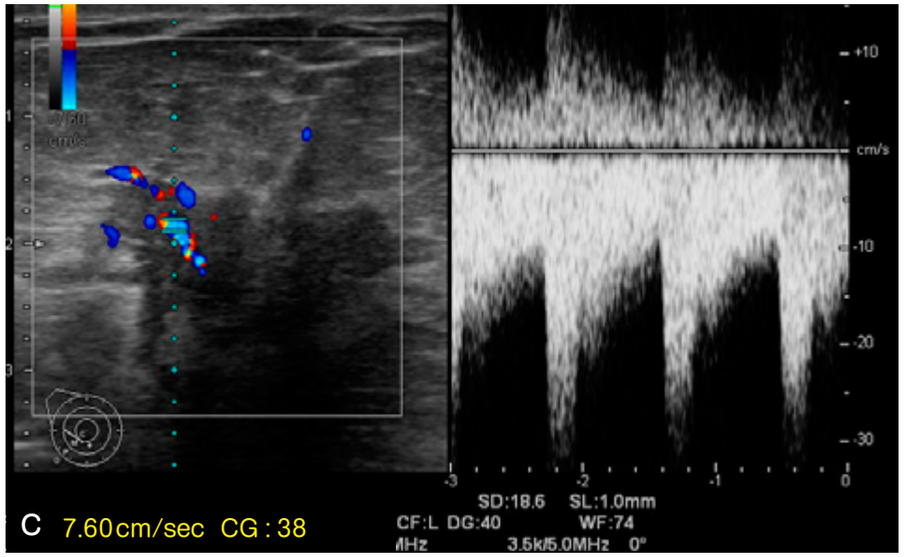

A：腫瘤に貫入する豊富な血流を認めますが、速度レンジが 2.28cm/sec と低すぎます。折り返し現象によるモザイクパターンとブルーミングをきたし、正確な血流形態の評価ができません。

B：速度レンジを 4.56 cm/sec まで上げるとブルーミングが軽減され、屈曲蛇行、広狭不整を伴って貫入する血流や周辺に増加している血流の評価がしやすくなりました。

C：さらに速度レンジを 7.6cm/sec まで上げて血流波形分析を行うと、折り返すことなく適正な血流スペクトラムが得られます。観察しようとする血流に合わせた速度レンジ（パルス繰り返し周波数）の設定が大切です。

診断

症例④　50 歳代

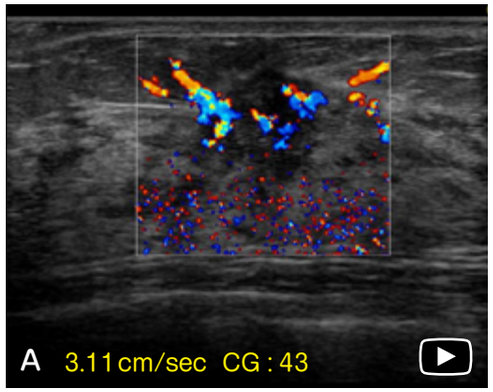

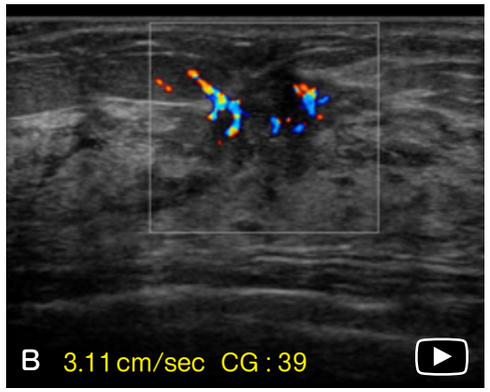

A：腫瘤に貫入する豊富な血流（hypervascular）を認めますが、カラーゲインが過剰でブルーミングが大きく表示されています。

B：カラーゲインを下げるとブルーミングが軽減し、血流形態の評価がしやすくなります。

診断

症例⑤　40 歳代

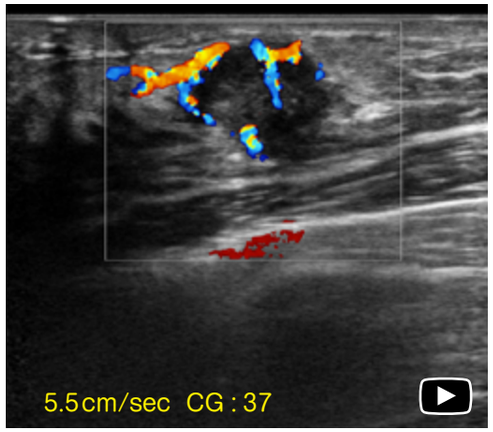

圧排性発育する浸潤癌に特徴的なπ型の貫入血流を認めます。カラー表示エリア、速度レンジ、カラーゲインともに最適に調整されています。Vascularity は（+++）、hypervascular と判断します。

診断

症例⑥　40 歳代

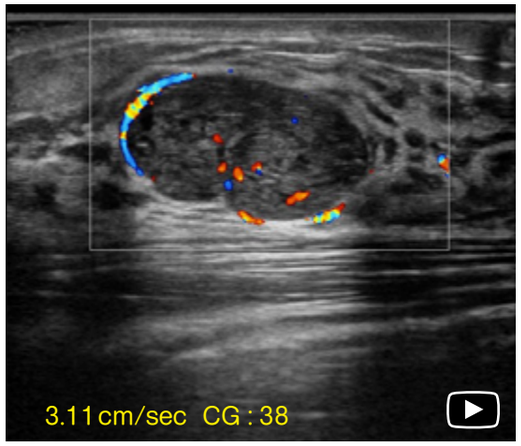

線維腺腫に特徴的な境界に沿ったなだらかな血流を認めます。速度レンジは 3.11 cm/sec と低く設定されています。Vascularity は（++）、vascular と評価できます。血流の豊富さに加え、血流形態が診断に有用な症例です。

診断

症例⑦　70 歳代

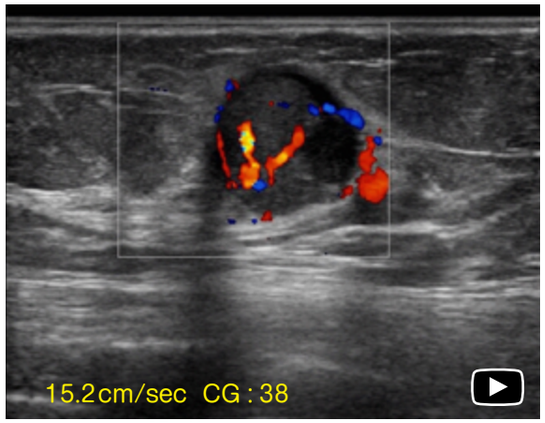

広基性の嚢胞内腫瘤に流入する複数の屈曲蛇行するモザイク状の血流を認めます。Vascularity は（++）、vascular とするのが良いでしょう。血流の豊富さとともに、血流形態が診断に有用な症例です。

診断