伝わる静止画を記録しよう；悪性病変

症例① 40 歳代　どちらが伝わる静止画でしょう？

境界明瞭粗糙な腫瘤が明らかに存在します。

境界不明瞭な腫瘤があるように見えますが、はっきりしません。

ここがポイント　病変を認識し、画面の中央に描出しているか？

A は病変を認識し、その特徴をとらえた静止画を記録しています。B は動画、静止画とも病変が画面の中央になく、偶然に撮像されたようです。「ここを記録に残したい」という意図がない画像は、静止画、動画とも伝わりません。

答え

症例② 40 歳代

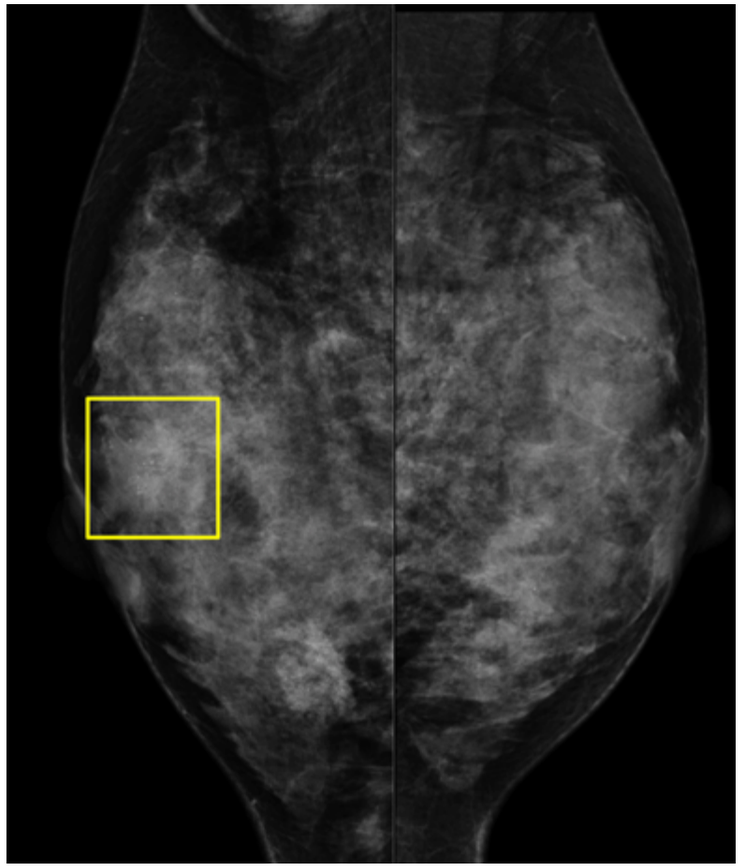

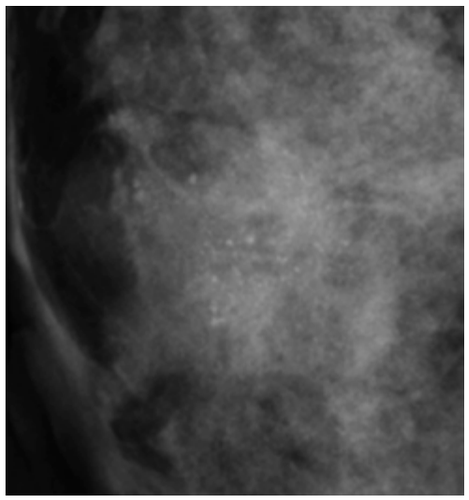

どちらが伝わる静止画でしょう？

点状高エコーおよび構築の乱れを伴う低エコー腫瘤を認めます。

点状高エコーを伴う低エコー域として認識されます。

ここがポイント 病変の特徴をとらえた悪性らしい静止画か？

B の静止画では、石灰化を伴う非腫瘤性病変として描出されており、B モードのみでは非浸潤癌と乳腺症の鑑別は困難です。
A の静止画では、石灰化を伴う腫瘤として描出されており、浸潤癌または非浸潤癌を疑うことができます。さらに、カラードプラやエラストグラフィを追加すると、悪性の確信度が上がります。

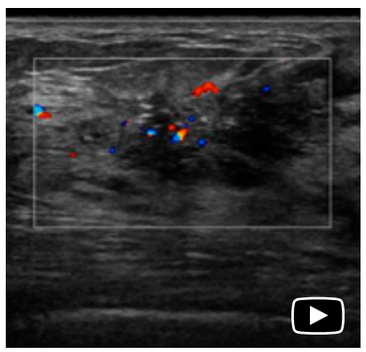

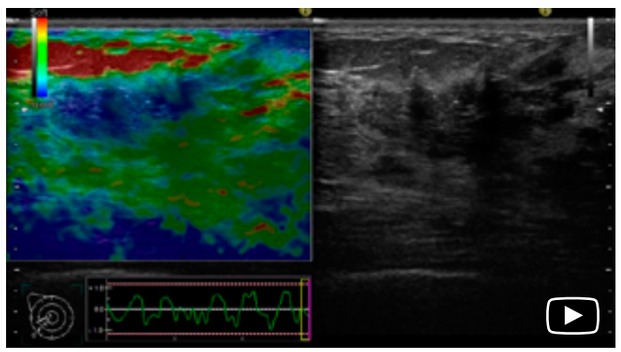

答え

症例③ 50 歳代 どちらが伝わる静止画でしょう？

前方境界線断裂を伴い、後方エコーが減弱する不整形腫瘤を認めます。

前方境界線断裂を伴わない不整形腫瘤として認識されます。

ここがポイント 探触子の方向を変えても再現性があるか？
悪性の特徴をとらえているか？

直交する 2 断面で不整形腫瘤として描出されれば、クーパー靭帯の影（10 ページ）のような正常構造ではなく、真の病変であると判断できます。この 2 枚の静止画のみで浸潤性乳管癌（硬性型）または浸潤性小葉癌を疑うことができます。

答え

症例④　40 歳代

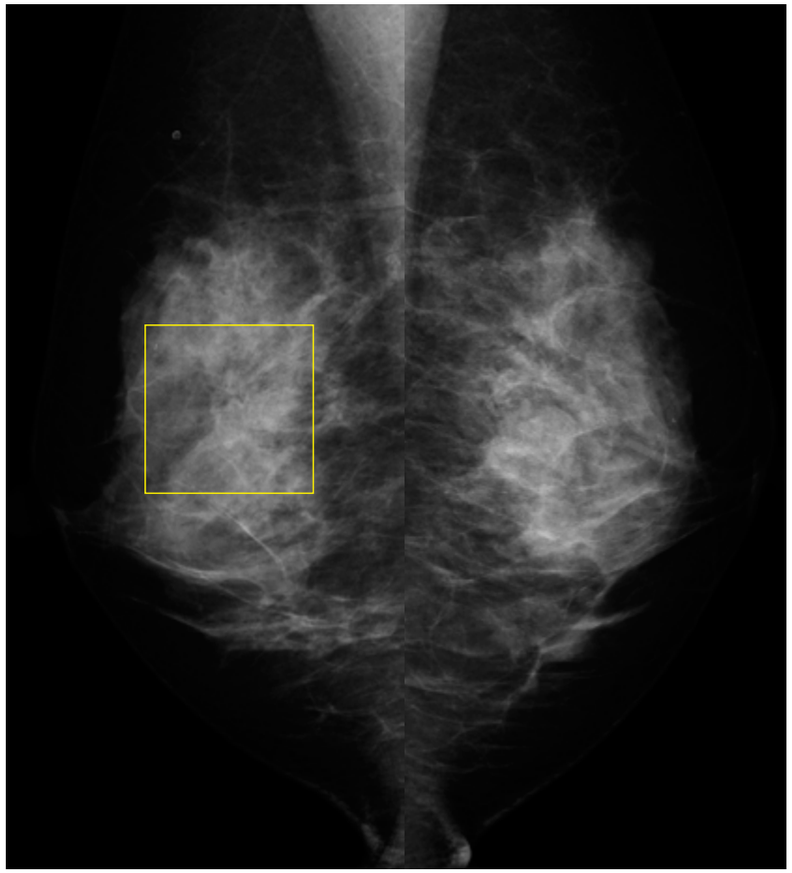

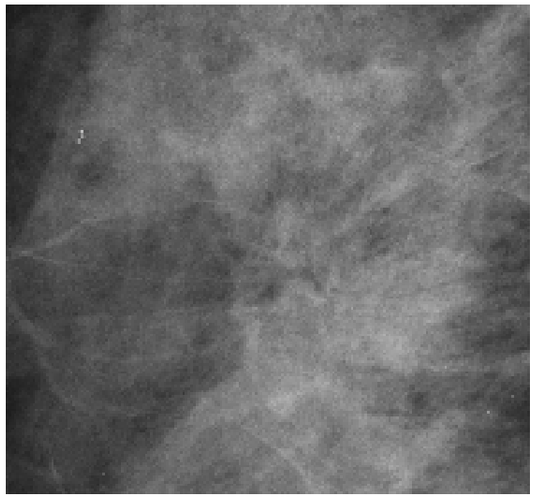

どれが伝わる静止画でしょう？

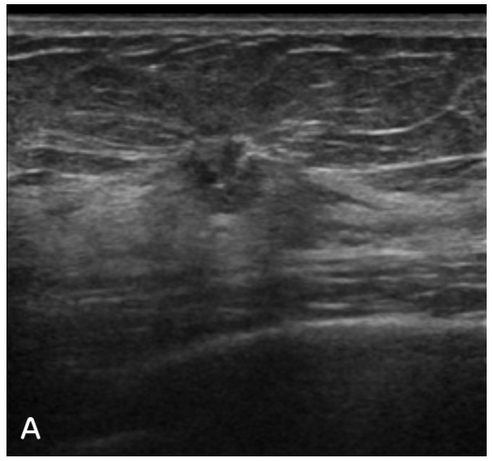

周囲組織の引き込みを伴う不整形腫瘤として描出されています。

多角形腫瘤として描出されていますが、周囲の引き込みは認識できません。

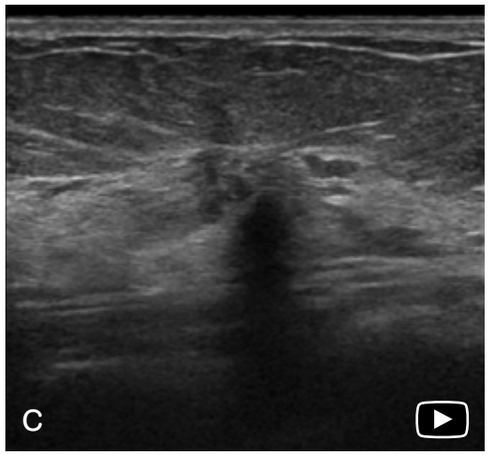

周囲組織の引き込みは認めますが、腫瘤としては認識しにくい静止画です。

ここがポイント　悪性の特徴をもれなくとらえているか？

A の静止画 1 枚で周囲の引き込みと不整形腫瘤がとらえられており、乳癌を強く疑うことができます。それに対し、B と C は病変の特徴の一部しかとらえていません。
どの静止画が記録されているかによって、説得力が違ってきます。

答え

症例⑤　60 歳代　どちらが伝わる静止画でしょう？

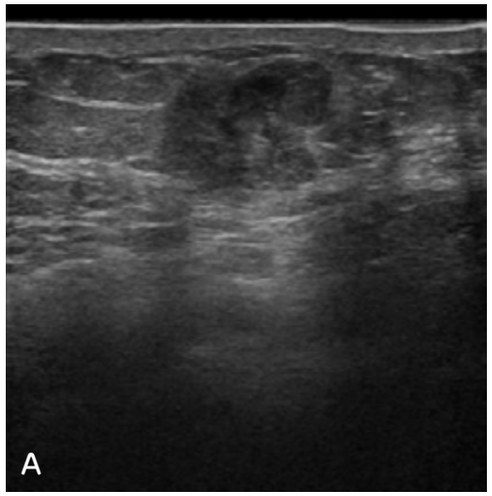

乳腺から皮下脂肪に突出する、脂肪と等エコーの分葉形腫瘤として認識できます。

腫瘤であることを認識しづらい静止画です。

ここがポイント　腫瘤であることを認識できるか？

粘液癌は皮下脂肪と等エコーであることから、B モードで見逃しに注意が必要な病変です。腫瘤であることが認識できるような静止画を残すとともに、わかりにくい場合は病変を計測・記録しておくと良いでしょう。

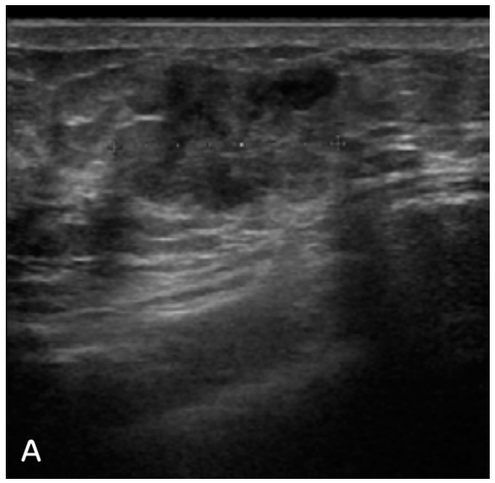

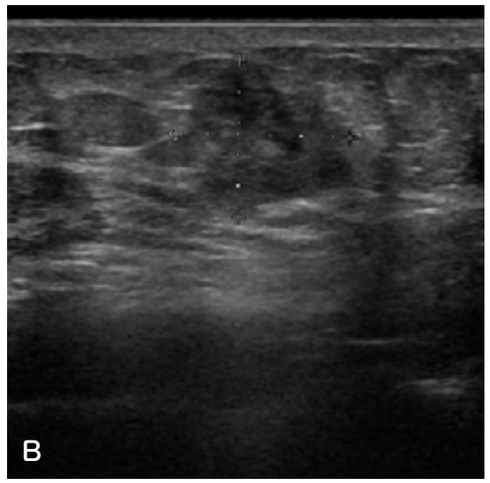

答え

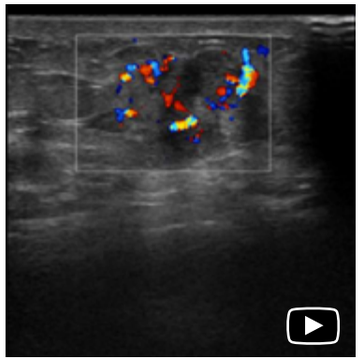

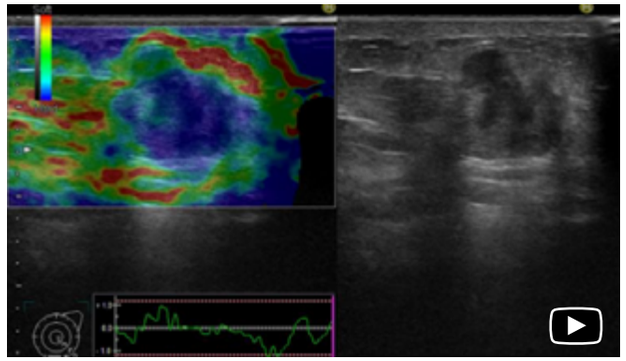

検査中に病変かどうか迷った場合は、カラードプラやエラストグラフィを追加すると、より粘液癌を疑いやすくなります。