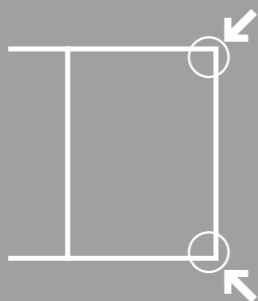
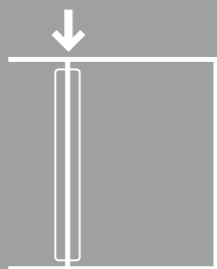


四隅 クリックでページ移動(全8ページ)



中央 クリックで全画面表示(再クリックで標準モードに復帰)



* OS・ブラウザのバージョン等により機能が制限される場合があります。

ケーススタディ

がんの

これならすべての医師が
痛みをとり除くことが
できる

[監修]

埼玉医科大学客員教授

武田文和

国立がんセンター中央病院緩和医療科医長

的場元弘

痛みを

とる!

事例
06オキシコンチンの内服で痛みが消失した
胃がん肝転移患者の事例

星野 彰, 村上正美

《65歳, 男性, 建築業》

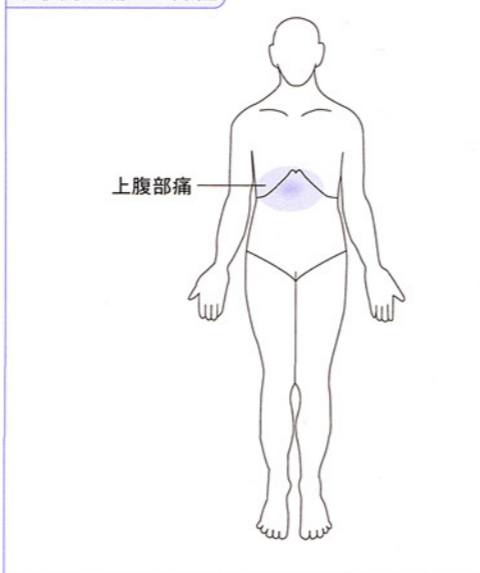
主訴: 上腹部痛。

がんの原発部位: 胃(肝転移, がん性腹膜炎を伴う)。

痛み治療開始までの経過

- ▶ X年(緩和ケア外来で痛み治療を開始した年をX年とする)3月頃から腹部膨満感と食欲低下があり, 4月に市内の医院を受診した。超音波検査で多発性肝腫瘍と腹水が認められたので, 岩手県立北上病院に紹介された。
- ▶ 消化器科で腹部CT検査や上部消化管内視鏡検査を受け, 胃体部の進行がん(低分化型腺癌), 多発肝転移, がん性腹膜炎と診断された。手術適応はなく, 根治はできないが化学療法は実施可能と主治医から説明され, 同意の上, 外来通院で化学療法を開始した。
- ▶ 1カ月間化学療法を続けたが, 肝転移が増大してきたため化学療法を中止した。5月下旬に上腹部痛が出現してきたため, ロキソプロフェンナトリウム(ロキソニン®)が頓服薬として処方された。当初はその頓服のみで痛みは緩和したが, しだいに効かなくなったので緩和ケア外来に紹介されてきた。

本事例の痛みの部位



痛み治療開始からの経過

- ▶ X年6月2日, 緩和ケア科外来初診時には上腹部に常に鈍痛があり, 1日の痛みの平均はNRS 6/10(1日のうち最も強い痛みが9, 弱い痛みが4)(☞ 第2章 Q10)であった。頓用のロキソプロフェンナトリウムを内服しても数時間しか痛みが楽にならないとのことなので, オピオイド鎮痛薬を併用することを勧めたが, 併用したくないと本人が強く希望し, その日は薬剤師からオピオイド鎮痛薬の内服方法や副作用についての説明を受けたのみで, 翌日の外来受診を予約して帰宅した。
- ▶ しかし, 上腹部の痛みは続いており(NRS平均5), 再びオピオイド鎮痛薬の追加を提案したところ, 前日の薬剤師の説明で納得して同意したので, オキシコドン徐放錠(オキシコンチン®)の併用を開始した。
- ▶ オキシコドン徐放錠(5mg)1錠/回を12時間ごとに服用するよう処方し, レスキュー・ドーズはオキシコドン速放製剤(オキノーム®)2.5mg/回の内服とし, 痛みが続くときには1時間ごとにレスキュー・ドーズを追加服用してよいこととした。
- ▶ 同時に嘔気防止対策としてプロクロラペラジン(ノバミン®)5mgを1日3回, 便秘対策には酸化マグネシウム錠(マグミット®)330mgを3錠/日, 分3と, センノシド(プルゼニド®)(排便状況により用量を調節)を処方した。
- ▶ 診察後に薬剤師がオピオイド鎮痛薬の内服方法, 副作用対策, レスキュー・ドーズの使い方を再び説明し, 自宅での継続記録を依頼した(☞ 第2章 Q15)。
- ▶ 6月9日, 痛みはだいぶ軽減し(NRS平均3), 笑顔がみられるようになった。レスキュー・ドーズを1日に3~4回内服していたため, オキシコドン徐放錠(10mg)1錠/回の12時間ごとに増量し, レスキュー・ドーズは適宜調節することとした。
- ▶ 6月16日, 痛みはさらに消失し(しかしNRSでは平均2と言う), 食事がとれるようになり, 仕事にも復帰でき, 本人はとても喜んでいた。
- ▶ その後約1カ月間は痛みに合わせてオキシコドン徐放錠の内服量を調整して痛みはほとんど消失していたが, 7月中旬より病状が進行して全身状態が悪化してきた。
- ▶ 7月28日, 内服が困難になったため, オキシコドンの内服をフェンタニルパッチ(デュロテップ®)の貼付に変更した。また, 通院も困難となったため, 市内の診療所と訪問看護ステーションに訪問診療, 訪問看護を依頼した。
- ▶ 患者さんは, こうした在宅チームの訪問を受けながら在宅療養を継続し, 8月11日に自宅で最期を迎えた。

考察

- ▶ 建築業に従事していた患者さんで, 動けなくては仕事にならないと切実に訴え, 体動時の痛みも消失していることが重要であった。最初はオピオイド鎮痛薬の内服に抵抗感が強かったが, 家族同席のもとでの医師と薬剤師による丁寧な説明に

納得し、同意してオキシコドンの内服を開始した。

- ▶ 痛みのアセスメントノートの記載法については、薬剤師が初回アセスメントを患者と家族と一緒にを行い、ノートに記載してみせたことで理解度が深まり、自宅での記載が継続できた。外来受診時には痛みのアセスメントノートから痛みの状況、レスキュー・ドーズの内服回数、排便状況を把握し、的確に処方内容の調整ができた。
- ▶ 痛みを主訴に緩和ケア外来を受診する患者さんの中には、便秘や嘔気などの副作用対策が十分でないためにオピオイド鎮痛薬の内服を諦めてしまったり、処方量が少なすぎたり、レスキュー・ドーズが処方されていなかったりなどで痛みの緩和が不十分な場合がある。
- ▶ 外来通院でオピオイド鎮痛薬投与を開始するときには、オピオイド鎮痛薬そのものと、その副作用と対策を含めて十分に説明し、納得と同意を得ておくことが、医療者のいない自宅で患者さんと家族が不安なくオピオイド鎮痛薬内服を継続する重要な鍵となる。

POINT

1

非オピオイド鎮痛薬（NSAIDsやアセトアミノフェン）が効果不十分なときには、直ちにオピオイド鎮痛薬併用を開始する。

POINT

2

オピオイド鎮痛薬を開始するときには、副作用の説明も十分に行い、服用開始時から副作用（主に便秘と吐き気）対策を十分に行う。

POINT

3

最初からレスキュー・ドーズを処方し、痛みを我慢せずに服用するようにと説明する。

POINT

4

痛みと副作用の評価を継続的に繰り返して行い、痛みの推移をみながらオピオイド鎮痛薬の処方量を調整する。

痛み治療による痛み消失後の患者さんの生活状況

緩和ケア外来初診時には、上腹部の鈍痛のため睡眠不足と食欲低下が著しかったが、痛みがほぼ消失してから以後は睡眠が十分に確保され、食欲が改善し、仕事に復帰し、依頼されていた仕事を仕上げることができたと言っていた。全身状態が悪化してからも痛みを苦しむことがなかったので、入院は希望せず、家族に見守られて自宅で穏やかな最期を迎えた。



監修者コメント

痛みを訴え始めた直後に処方した非オピオイド鎮痛薬が効果不十分とわかると、すぐに（ほぼ10日後と早い時期に）緩和ケア科に相談があったことが鍵となり、抵抗感を持っていたオピオイド鎮痛薬使用が間もなく開始できている。この短期間のうちにオピオイド鎮痛薬に到達したことががんの痛み治療の基本的手法であり、痛みの消失が早めに得られることにつながっている。しかも処方内容はオキシコドン、非オピオイド鎮痛薬、制吐薬、緩下薬と単純であり、痛み治療の早期開始が、身体的因子以外の因子、たとえば心理面の因子やスピリチュアルな面の因子などの複雑化を回避したと思う。そうしたことから生まれた患者さんと家族の安心感は、在宅医療の継続につながり、建築業として仕事現場への復帰もでき、たとえ短期間であったとしても自己実現できる日々が訪れ、患者さんの家族には「よい思い出」が残されたと思われられる。

内服が困難となつてからのフェンタニルパッチもよく効いたのは、オキシコドン内服中に痛みが消えるのに必要なオピオイド鎮痛薬の適切な量が求められていたという背景が重要であったと思う。「痛み治療はこうありたい」と思う事例であり、医師にとっても達成感を与えてくれる事例である。こうした事例を経験すると、痛み治療が果たす役割の大きさが実感できると思う。

事例
07

自己管理下のモルヒネ増量法を用いて痛みが消えた肺がん患者の事例

加藤佳子, 池田英樹

《70歳, 男性, 無職》

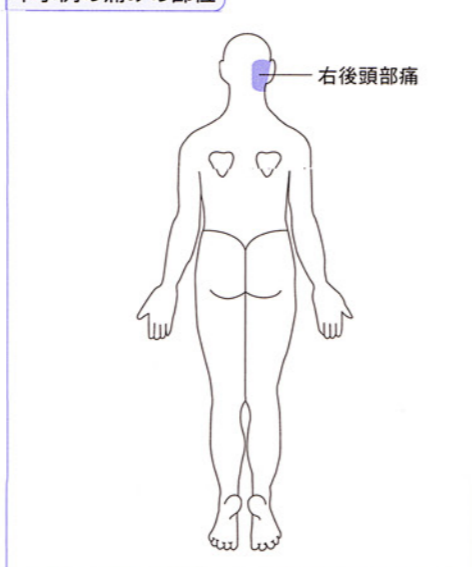
主訴: 右後頭部痛。

がんの原発部位: 肺(腺がん, T2N2M0, Stage III A)。

痛み治療開始までの経過

- ▶ X年(三友堂病院緩和ケア科痛み外来にて診療を開始した年をX年とする)の正月、右後頭部にズキンという痛みが出現し、1月4日に耳鼻科を受診。副鼻腔炎による症候性神経痛と診断され、抗菌薬クラリスロマイシン(クラリス®)400mg/日とカルバマゼピン(テグレート®)100mg/日が処方された。しかし痛みは軽快せず、アセトアミノフェン(カロナール®)600mg/日を服用したが、痛みは軽減しなかった。頭頸部のMRI検査(1月25日実施)では痛みの原因となる異常所見がなかった。カルバマゼピンを200mg/日に増量し、ロキソプロフェンナトリウム(ロキソニン®)180mg/日が追加されたが、痛みは軽減しなかった。ハリ治療も受けたが、痛みで夜は眠れないため、頭を冷やしたり、テレビをみながら夜明けを待ったりすることが多かった。
- ▶ 2月末になると食欲が低下し、歩行時に呼吸困難感や痰のからみが出現し、咳をするときには肩から痛みが走るようになり、後頭部痛

本事例の痛みの部位



も増強した。かかりつけの内科医で初めて撮影された胸部X線写真で、右肺中央部に異常陰影を発見された。

- ▶ 3月12日、三友堂病院呼吸器内科で内視鏡検査を受けて肺がんとの診断が確定した。高度の肺気腫と肺炎を合併していた。化学療法と痛みの緩和を目的として、4月13日呼吸器内科に入院。入院後にナプロキセン(ナイキサン®)300mg/日(分3, 毎食後)に処方変更されたが効果なく、不眠に対しては塩酸リルマザホン(リスマー®)1mgとトリアゾラム(ハルシオン®)0.25mgを服用したが、服用後2時間で目が覚めてしまうなど、痛みによる不眠が解消されないため、4月15日、緩和ケア科痛み外来に紹介された。

痛み治療開始からの経過

- ▶ 当科初診時の患者は、やつれた表情で右後頭部の激痛を訴え、「3カ月も夜眠れていない。痛みのために会話の内容も理解しにくくなっている」と述べた。画像検査では頸椎や頭蓋内への転移はないが、右肩から後頭部の激痛が咳によって強まることから、右肺がんが原因の痛みと説明した。カルバマゼピンは効果がないため中止し、アセトアミノフェン、ロキソプロフェンナトリウム、ナプロキセンなどと同じような鎮痛効力の薬に変えても効果は期待できないので、鎮痛効力がもっと大きいオピオイド鎮痛薬、モルヒネへの変更を提案した。
- ▶ 患者が納得したため、鎮痛効果が早く自覚できる塩酸モルヒネ速放錠(モルヒネ塩酸塩錠「DSP」®)を処方した。塩酸モルヒネ速放錠の処方の際に、痛みを我慢しないで使用すること、モルヒネは医療用麻薬であるが副作用対策が確立して安全に使えることなどを、主治医からも、また病棟看護師や担当薬剤師からも説明した。
- ▶ 投与初日には、15時からモルヒネの内服を開始した。最初の塩酸モルヒネ速放錠1錠(10mg)の内服で痛みが楽になり、やがて眠ってしまったが、2時間ほどで目覚めたときには痛みが再発しはじめていたので、2時間あけて次回分1錠を内服し、眠気がなかったら服用後1時間あければ、その後の服用は患者自身で決めてよいと伝えた。つまり一定の制限下での服用の自己管理を指示した。
- ▶ その結果、第1日目の24時までの9時間に合計5錠(50mg)を服用した。2日目は午前1時と6時に塩酸モルヒネ速放錠を1錠飲んで、日中はほとんど眠って過ごした。塩酸モルヒネ速放錠の服用を開始してからもトリアゾラムを併用していたが、夜間の不眠は解消し、睡眠不足を感じなくなり、3日目から昼寝もしなくなった。こうした経緯から、4時間ごとに服用ではなく、自己管理下のタイムリーな塩酸モルヒネ速放錠(モルヒネ塩酸塩「DSP」®)の服用を続けることとした。3日目の昼間には、塩酸モルヒネ速放錠の服用が2時間ごとに必要であったため、20時から硫酸モルヒネ徐放錠(MSコンチン®)30mg/回の12時間ごとの服用に切り替えた。