

あなたも名医!

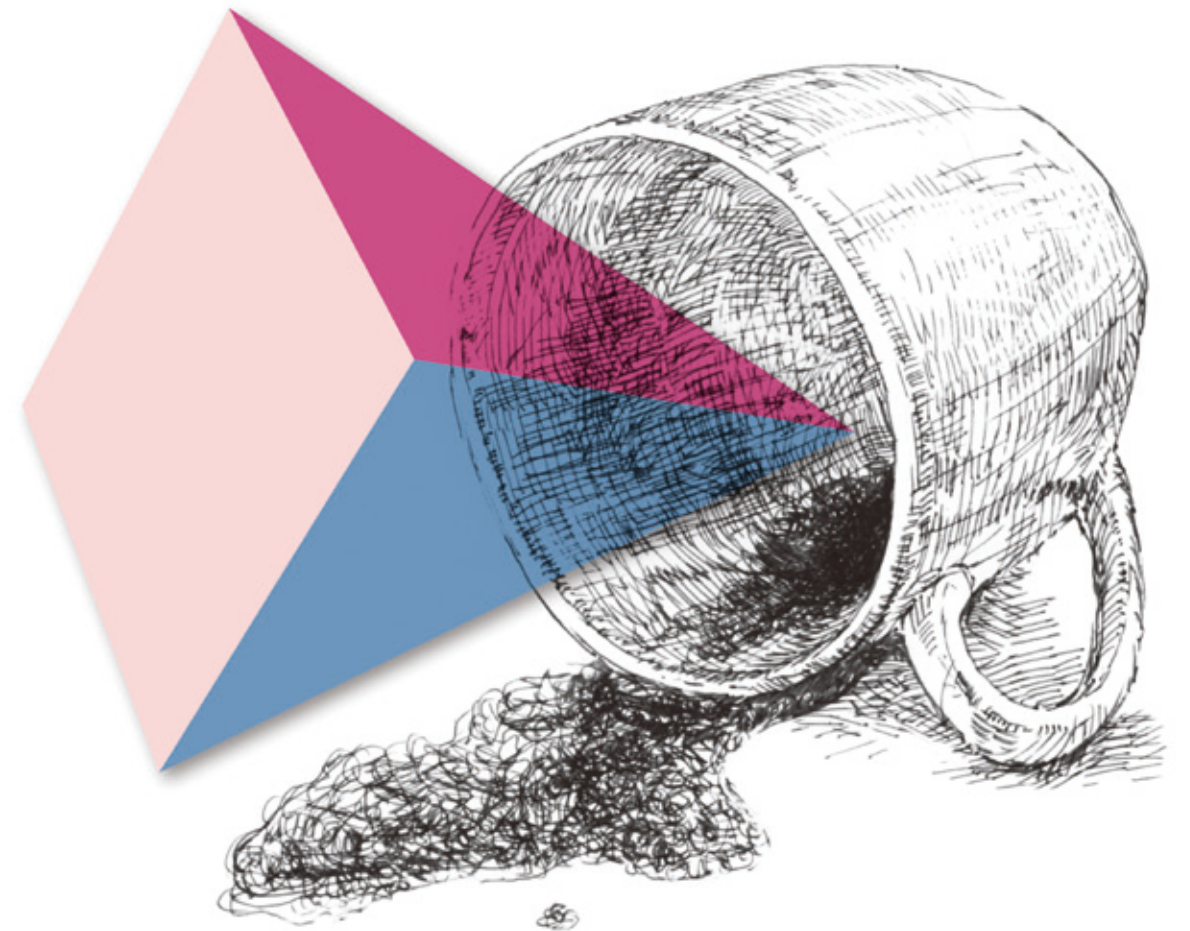
ジェイメド
jmed 46

パターンとキーワードで 考える腹痛診療

重大疾患を見逃さないアプローチ法はこれだ!

東京ベイ・浦安市川医療センター外科

窪田忠夫 [著]



Japan Medical Journal
日本医事新報社

C2 腹部全般痛のアプローチ イレウスと腸閉塞を区別しよう



- イレウスの疾患概念をとらえ、その原因疾患を考える。
- 安易にイレウスと診断せず、腸閉塞を鑑別に挙げる。

1 イレウスの疾患概念

□→ まず、図1のX線について経験の少ない若手医師に所見を尋ねたときの問答を紹介しよう。

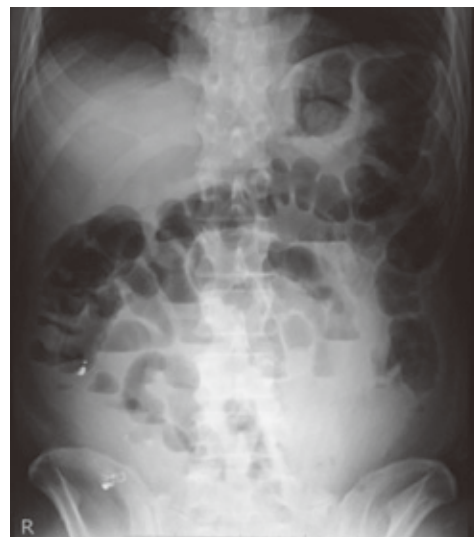

図1 ▶ このX線は何を示しているか？

- 「これは何ですか？」
- 「イレウス」
- 「なんでそう思ったの？」
- 「ニボーがあるから…」
- 「イレウスって何？ それは何がどうなった病態なの？」
- 「腸閉塞…？」
- 「ちなみにこの患者さん、ずっと下痢してるんだけど、腸閉塞だとしたら一体どこが詰まっているんだろう？」
- 「……」

- 最後はちょっと意地悪な質問であるが、この一連の問答に、従来わが国で「イレウス」と呼ばれてきたものの本質がある。
- わが国では腸閉塞のことを「イレウス」と表現すること、もう1つX線(もしくはCT)でびまん性の腸管拡張を認めるものを「イレウス」と言うため、以下のように幅の広い意味を持つ言葉になってしまった。これでは「お腹の調子が悪い=イレウス」と言っているようなもので、イレウスと診断する意義がない。

- 術後の癒着性腸閉塞⇒「イレウス」
- 手術後の腸管麻痺⇒「イレウス」
- 穿孔性虫垂炎でびまん性に小腸拡張している⇒「イレウス」
- 脾炎⇒「イレウス」
- 腸管虚血⇒「イレウス」
- 大腸癌の閉塞で大腸が拡張している⇒「イレウス」

- 一方で、欧米での疾患概念はだいぶ異なる。腸閉塞(bowel obstruction)は、機械的に閉塞している部位がある場合を言い、閉塞部位がなくびまん性に腸管拡張しているものをイレウスあるいは麻痺性イレウス(ileus = adynamic ileus = paralytic ileus)と呼ぶ¹⁾。
- つまり、イレウスとは疾患を指すのではなく、何らかの疾患の結果二次的に生じた状態(condition)を言っているのだから、これ自体は診断にはならない。胸部X線を撮ったら「肺野に浸潤影がある」と言っているのと同じだ。
- 日本と欧米の概念の違いを図2に示す²⁾。欧米の分類では、まず大腸と小腸の疾患を

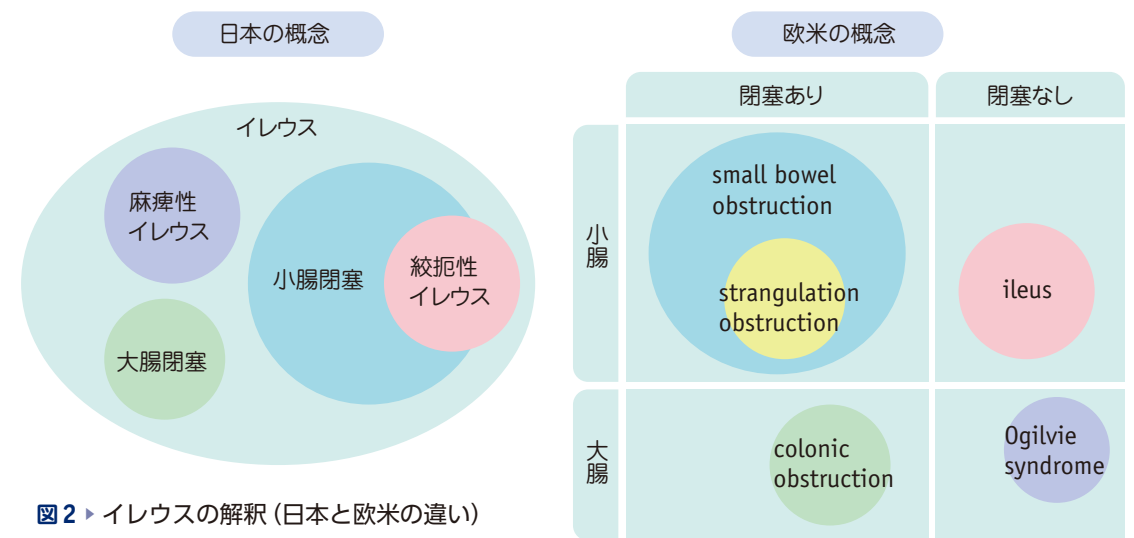


図2 ▶ イレウスの解釈(日本と欧米の違い)
(文献2, 図3より引用)

分ける。その上で、閉塞のあるものを「小腸閉塞」もしくは「大腸閉塞」とし、小腸のびまん性拡張のあるものを「イレウス」と呼んでいる。ただ単に「腸閉塞」というときは、主に「小腸閉塞」を指して言っていることが多い。

- これに対して、わが国の分類では「イレウス」の一語ですべてを包括する。そのため、「イレウス」と診断したら、一体何の疾患によって小腸がびまん性拡張しているのかわからない。
- 「機械的イレウス」「機能的イレウス」などの記載も見かけるが、こうなるとさらに厄介で、考えるほどに分類すらわからなくなる。
- したがって、イレウスと診断しないために図3のようなアプローチを毎回行う必要がある。

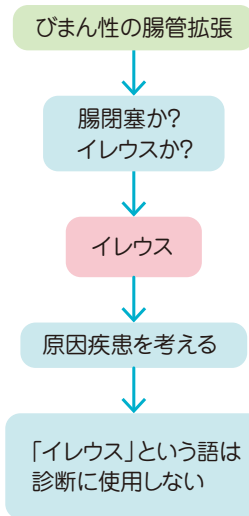


図3 ▶ イレウスと診断しないためのアプローチ

2 腸閉塞の診断アプローチ

- ここでは「腸閉塞」＝「小腸閉塞」として考えることにする。

● 病歴

- 腸閉塞の3症状は「腹痛」「嘔吐」「排便・排ガスの停止」である。特に排便・排ガスの停止は腸閉塞であるための必要条件であり、下痢が続いているならば画像所見がどうあれ腸閉塞ではない。
- 嘔吐は通常水様の大量嘔吐であり、食物残渣を吐いただけなら典型的な腸閉塞とは言えない。
- 癒着性腸閉塞であれば手術歴を確認しよう。手術歴がないのなら癒着性腸閉塞ではない。

● 身体所見

- 腸閉塞における聴診所見は感度が低いとされているが、原則的には腸雑音が亢進しているもの(特に痛みが強い場合)は閉塞を疑い、いつ聴取しても腸雑音が聞こえないものは麻痺と考える。
- 腸閉塞単独では、圧痛はあっても反跳痛や筋性防御は出ないため、これらがある場合

は他の疾患を考える。もしくは、絞扼性腸閉塞を考える。

● 画像所見

- 冒頭の間答にも出たニボー(鏡面形成: air fluid level)という言葉がまた曲者だ。「ニボー＝イレウス」と1対1で対応してしまう傾向があるが、腸閉塞とニボーは1対1では対応しない。
- 小腸のニボーは、びまん性拡張がある場合に立位の腹部X線を撮影すれば高率に出現するので、閉塞の有無とは関係ない。
- 小腸が閉塞した場合、その先に液体やガスが流れないため、「小腸にはガスがあるが、大腸にガスがない」ことが腹部X線での腸閉塞(小腸閉塞)らしい所見となる。
- さらにCTでは、閉塞部位が特定でき、その部位より口側は拡張しているが肛門側は拡張していないことが腸閉塞の所見となる。

3 症例の画像所見で考えてみよう

症例1(図4)

- 図4のX線像を示す症例で腸雑音が低下しているならばイレウスであり、同時にイレウスがなぜ発生したかを考えなくてはならない。

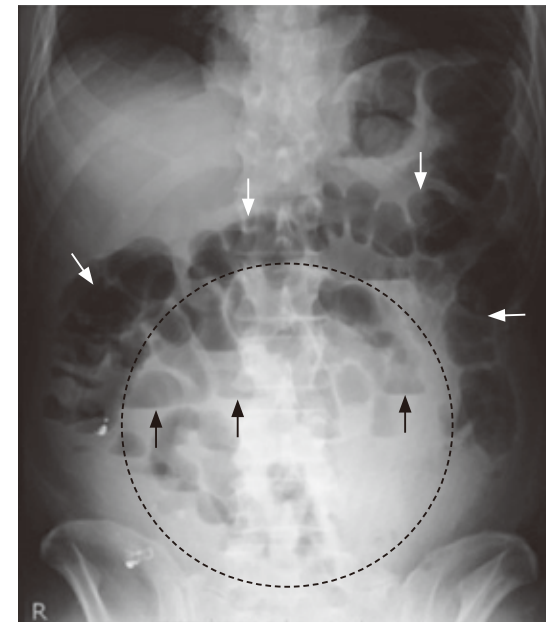


図4 ▶ 腹部X線像

点線で囲まれた範囲に小腸のびまん性の拡張を認め、鏡面形成(ニボー、黒矢印)がみられる。しかし、大腸ガス(白矢印)もかなり目立つ。したがって、これは腸閉塞とは言いがたい。

1

症例1

3日前からの腹痛、嘔吐もみられた44歳女性

1 はじめに

- 本書ではいわゆる「イレウス」という語を汎用せずに疾患を説明することとしている。つまり、腸閉塞は腸閉塞と明記し、閉塞はないがびまん性に腸管拡張している病態を「麻痺性イレウス」＝「イレウス」としている（疾患ではなく病態であるので、必ずそうなる原因疾患があるという認識に立っている）。そのほうが病状が理解しやすく、診断や治療方針の面でも実践的と考えている。
- 本章では、こうした「イレウス」という語彙にまつわる実診療のネガティブな面をクローズアップし、症例を取り上げて解説する。

2 症例提示 — 44歳女性

● 現病歴

- もともと健康であったが、3日前からの腹痛で来院。はじめは痛みの部位がはっきりしなかったがその後下腹部の痛みが顕著となり、今は腹部全体が痛い。昨日が最も痛かった。
- 一昨日2度嘔吐があったが、今はおさまっている。軟便が数回あったが水様下痢ではない。食欲はないが水分摂取は可能である。
- 月経周期は整、最終月経は2週間前、異常は自覚していない。

● 既往歴

- 腹痛で婦人科に入院したことがあるが病名は覚えていない。手術歴なし。アレルギー歴なし、常用薬なし。

喫煙10本/日×20年。アルコールは機会飲酒程度。

● 身体所見

- バイタルサインは下記の通り。
 - 心拍数：112回/分
 - 血圧：108/62mmHg
 - 呼吸数：24回/分
 - 体温：38.7℃
 - 腸雑音低下。触診では腹部全体に硬い感じあり。圧痛は下腹部全体にあり限局していない。腹部全般に叩打痛がある。

● 検査所見

- 血液検査では炎症反応の上昇を認めるほか有意な所見はない（表1）。
- 腹部単純X線で腸管のびまん性拡張を認める（図1）。

表1 ▶ 血液検査結果（生化学・血算）

Alb (g/dL)	4.0	Glu (mg/dL)	91	seg (%)	86
UN (mg/dL)	18	リパーゼ (IU/L)	38	RBC (×10 ⁴ /μL)	382
Cr (mg/dL)	0.7	Na (mEq/L)	139	Hb (g/dL)	12.7
AST (U/L)	15	K (mEq/L)	3.8	Ht (%)	33.9
ALT (U/L)	8	Cl (mEq/L)	104	MCV (fL)	80.2
ALP (IU/L)	189	CRP (mg/dL)	7.9	Plt (×10 ⁴ /μL)	21.3
T-Bil (mg/dL)	1.1	WBC (×10 ⁴ /μL)	14.0		

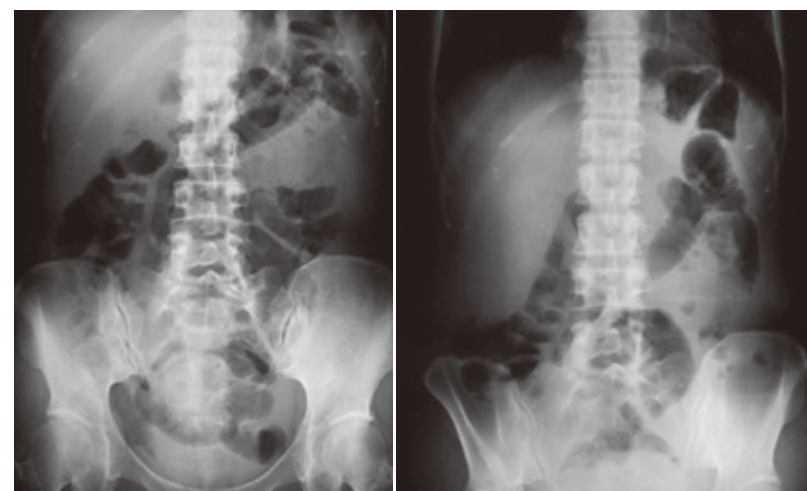


図1 ▶ 腹部単純X線像
右は立位像、左は臥位像。

□→ 腹部超音波検査(図2)のレポートは下記の通り。

【所見】

- 肝・胆嚢・総胆管・膵・脾・腎に異常を認めず。
- 小腸はびまん性に拡張あり，内容液の貯留を認める。
- 小腸内で「to and fro*」を認める。
- 虫垂は指摘できず。
- 骨盤に腹水を少量認める。

【診断】

イレウスの疑い

* 「to and fro」＝「行ったり来たり」という意味。通常の小腸の内腔はエアがあり観察はほぼ不能だが，拡張した小腸内腔が内容液で充満すると腸管内腔がよく観察できる状態となる。この状態で観察を続けると，腸管内容物が波のように一方に流れたと思えば逆に戻ってくるという動作を繰り返している様を示す。

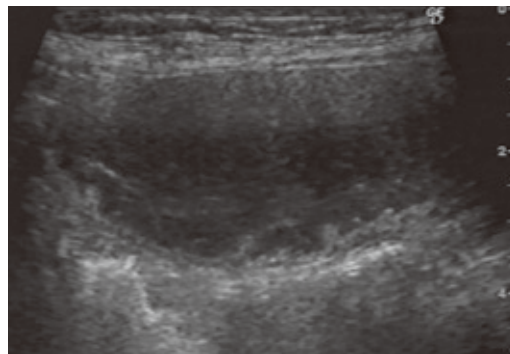


図2 ▶ 腹部超音波像

拡張した小腸の長軸断を示す。内腔の液貯留と肥厚した小腸壁を認める。

□→ 続いて腹部CT検査を行った。

□→ 腹部CT(図3)検査のレポートは下記の通り。

【所見】

- 小腸にびまん性の拡張と浮腫を認める。
- 右下腹部は腸管が一塊となって構造がはっきりしない。
- 骨盤内に少量の腹水を認める。

【診断】

小腸イレウスの疑い

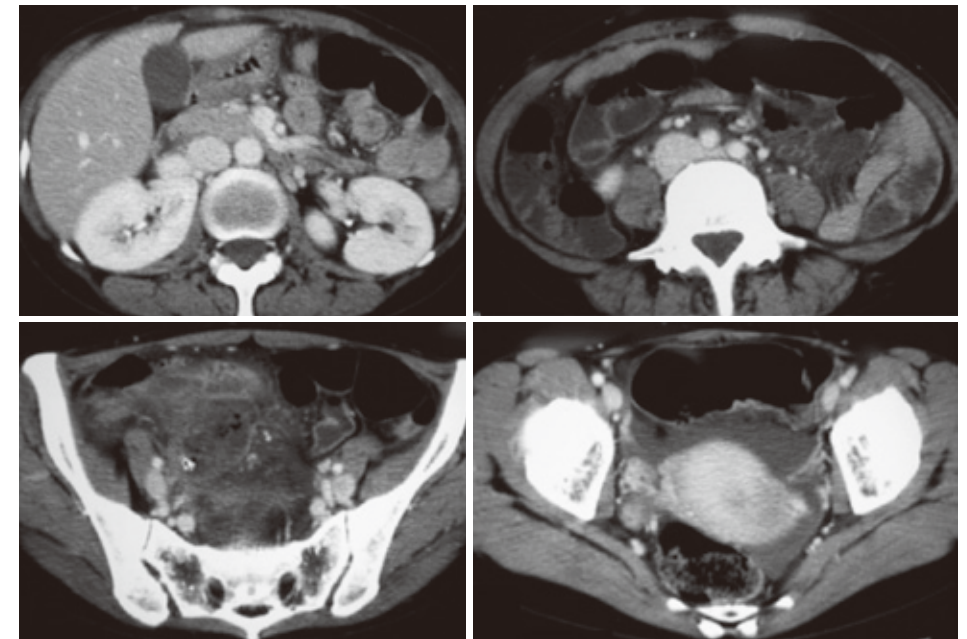


図3 ▶ 腹部CT像

問い

以上の診察および検査結果を受けて，①②のどちらの治療方針を選択するか？

- ① 直ちに手術する
- ② 入院して経過観察する

●→ 入院後の経過

□→ 担当医は②の治療方針とした。

担当医のカルテ内容は以下の通り。

- 診断：イレウス
- 治療：絶飲食・補液・経鼻胃管によるドレナージ・抗菌薬(ロセフィン®)
- 翌日も症状(腹痛および発熱)が続いていたので再度超音波検査を施行。

□→ 担当医の治療内容をみると「絶飲食・補液・経鼻胃管によるドレナージ・抗菌薬(ロセフィン®)」とあるので，イレウス＝腸閉塞としての治療と理解できる。

□→ 翌朝，胃管からの排液はほとんどなかったが症状(腹痛および発熱)が続いていたので再度超音波検査を施行したところ，骨盤内に14mmに腫大した虫垂と，その根部に糞石がある様子が観察された。周囲には液貯留を認めているため，穿孔性虫垂炎の診断となった。