

5

膝のスポーツ診療に有効な
画像診断

猿谷真二, 新津 守

1 はじめに

膝関節の日常診療における画像選択は、単純X線像、エコー画像、CT画像、MRI画像と多岐にわたる。スポーツ診療において、骨折などの骨評価や石灰化の有無の評価などは単純X線像やCT画像が優れており、短時間で簡便に撮影することができる。エコーは靭帯や腱などの支持組織、滑膜や関節液、関節軟骨、筋などの軟部組織の評価を簡便かつ被曝なく頻回に行えるが、施術者の技能に依存する面がある。

MRIは一般に事前に予約が必要なこと、他の検査に比べ撮像時間が長いこと、体動があると画質の著しい劣化をまねくため、撮影中は動いてはならないことなど、いくつかの制約があるが、現在、膝のスポーツ診療において最も重要なモダリティと言える。したがって、ここでは、膝のMRI撮像法について述べていく。

2 膝の固定方法

膝関節MRIで最も重要な関節内構成要素のひとつに前十字靭帯 (ACL) がある。MRI機器に付属する膝用コイルのほとんどは円筒形であるが(図1)、通常、円筒形コイルに膝をセットし固定すると、膝は伸展位になる傾向がある。この場合、顆間窩上端の骨縁とACL前縁が密着して靭帯全容の把握が困難となり、またACLの大腿骨付着部の描出が、大腿骨外側顆内側面との部分容積効果 (PVE) により不鮮明になってしまう。PVEとは、1つのボクセル内に複数の異なる信号強度が混在している場合、これらの異なった信号強度を平均化したものが、そのボクセルの信号強度となる現象をいう。隣接するものの境界面がスライスに対して斜めであったり、小さな組織の場合に、これらの異なった組織の信号強度がボクセル内で平均化されることで境界が不鮮明となる。さらに、ACL内部の全体的な信号上昇を高頻度に認め、これにはmagic angle effect (p.69参照) の影響が考えられている。これらの問題点を解消するために、円筒形コイルの膝窩部に小パッドを



図1 Philips社製の円筒形コイル(dS Knee16ch)



図2 膝窩部に置かれた小パッド

もともと Philips 社製の円筒形コイル (dS Knee16ch) はコイル内のクッションが完全に平らではなく、わずかに中央が隆起した形状になっており、それに加えて小パッドを用いている。

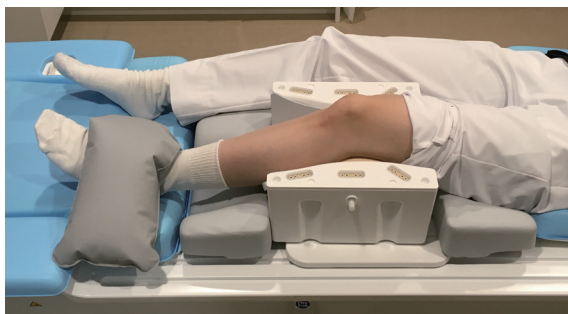


図3 小パッドを用いた円筒形コイル

膝窩部に小パッドを置くことで、膝は平均 15° の軽度屈曲位が可能となる。足首は砂嚢で固定している。

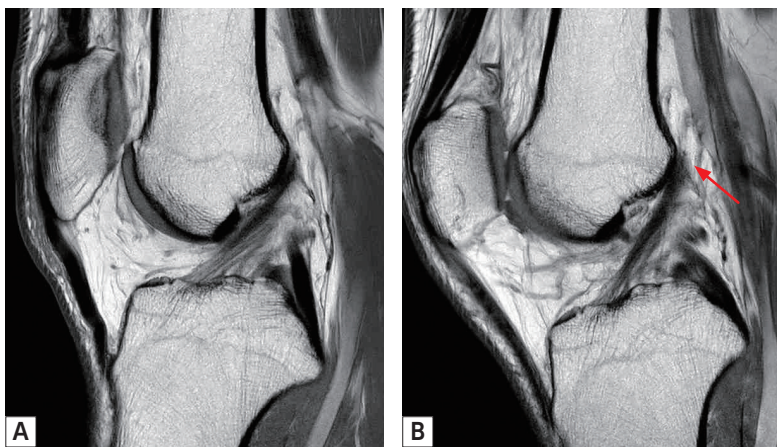


図4 小パッド不使用による伸展位 (A), 小パッド使用による軽度屈曲位 (B) プロトン密度強調像。膝を軽度屈曲することで、ACL前縁は顆間窩上端の骨縁と離れ、靭帯全容の描出が明瞭となり、かつ大腿骨付着部 (B: 矢印) も明瞭となる。

置き、軽度屈曲位 (平均約 15°) で撮像する (図2, 3)。膝を屈曲することで、ACL前縁は顆間窩上端の骨縁と離れ、靭帯全容の描出が明瞭となり、かつ大腿骨付着部も明瞭となる (図4)。

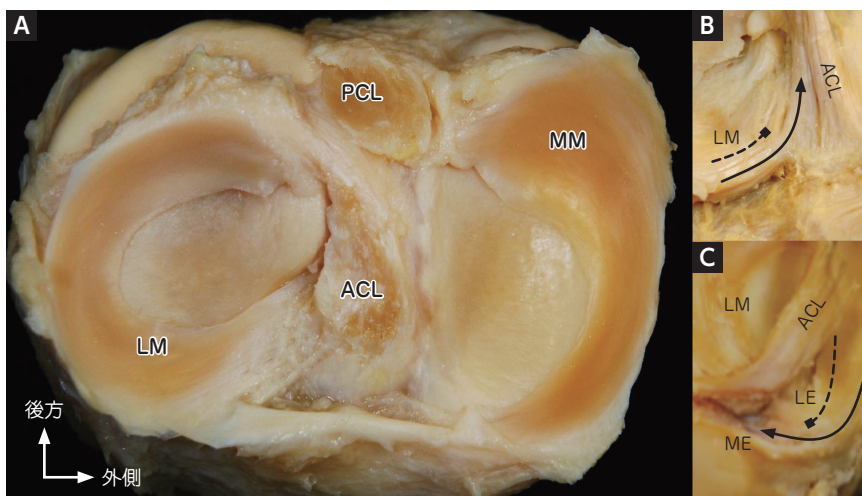


図1 半月板の解剖

A: 上方から見た図。MMはC字状、LMは環状に近い形である。

B: ACLとLM前角の関係。内周側はACL後方の脛骨に付着するが、外周側の一部はACLの走行に連続する。

C: ACLとLM後角の関係を内側から見た図。内周側(破線)は外側顆間隆起(LE)の後面に、外周側(実線)の一部の線維は内側顆間隆起(ME)の後面に付着する。

ている。また、後角からは半月大腿靭帯が大腿骨内側顆に付着しており、PCLより後方に位置するWrisberg靭帯と前方に位置するHumphry靭帯がある。前角の内周側の線維は脛骨のACL付着部外側縁に付着するが、外周側の線維はACLと連続する⁸⁾。

DLM

DLMはその形状から、円板状に脛骨軟骨面を全体的に覆う完全型DLMと、半月状の形状をしているものの80%未満の脛骨軟骨面を覆う不完全型DLMにわけられる⁹⁾。その原因は解明されていないが、頻度は欧米(5%以下)よりもアジア圏(約17%)で多い^{10)~12)}。わが国における屍体膝を用いた研究では、32~39%がDLMであったと報告されており¹³⁾、約半数が無症候性である可能性がある。またほとんどが両側性である(約80~97%)¹⁴⁾¹⁵⁾。組織学的には正常半月板と異なり、外周側を除いてコラーゲン配列が不整で、損傷を受けやすく半月板機能が低下していると報告されている¹⁶⁾¹⁷⁾。

● 損傷形態、受傷原因

半月板損傷の形態は、主に縦断裂、横断裂(放射状断裂)、水平断裂、フラップ状断裂にわけられ(図2)、ほかにバケツ柄断裂(bucket-handle tear)やDLM断裂などがある。受傷原因としては古くから、膝関節に屈曲と回旋の運動が加わって生じるとされている。したがってどのようなスポーツ種目においても半月板損傷




図2 半月板の損傷形態

は生じうる。その他、加齢性変化やスポーツにおける繰り返し負荷に伴う半月板変性、そしてACL損傷などの靭帯損傷の合併症として半月板損傷の頻度は高い。

2 医師による診断

● 自覚症状 (愁訴)

半月板損傷の愁訴の多くは該当する大腿脛骨関節裂隙部の疼痛、弾発現象やクリック、引っかかり感(キャッチング)、そしてロッキングによる伸展可動域 (ROM) 制限である。膝の亜脱臼感を訴えることもある。しかしながら、これらが半月板によらない関節周囲の軟部組織由来の症状である例も多い。術前にキャッチングやロッキングといったメカニカルな障害と考えられる愁訴があっても、実際に関節鏡視における半月板損傷の有無とは相関がないとする報告もある。

● 理学所見

半月板損傷の診察法は、他の膝疾患に対するものと基本的には同じである。診察室に入ってくる様子、たとえば疼痛あるいはROM制限による跛行、年齢や体格なども治療方針の参考となる所見である。

下肢アライメント

立位、仰臥位でのアライメントを、大腿骨内側顆間距離と足関節内果間距離を測定して評価する。立位によるアライメントへの影響を確認する。

股関節・足関節ROM

股関節の内外旋の弛緩性は膝関節の回旋ストレスに影響する。足関節背屈制限が強い例では下肢の衝撃吸収能力が低下していると考えられる。

膝関節ROM

伸展制限、屈曲制限がある場合は強制伸展時痛、強制屈曲時痛の有無を聞き、その疼痛部位を記録する。

膝関節の伸展ROMは大腿骨大転子と外側筋間中隔を結んだ線と、腓骨軸のな

移る動作の中で膝蓋骨の外側スピン，外方偏位，外方傾斜といった膝蓋骨トラッキングの異常 (patellar mal-tracking) を生じているとされる⁴⁾。健常では伸展位付近でわずかに外方偏位するが，膝蓋骨脱臼では伸展位で著明に外方傾斜や外方偏位を認める。

Patellar compression test, Clarke's test, patellar grinding test, patellar apprehension test, active patellar subluxation testなどを確認する(図5)。

筋力

大腿四頭筋〔特に内側広筋斜頭 (VMO)〕や股関節外転，外旋筋群の筋力評価を

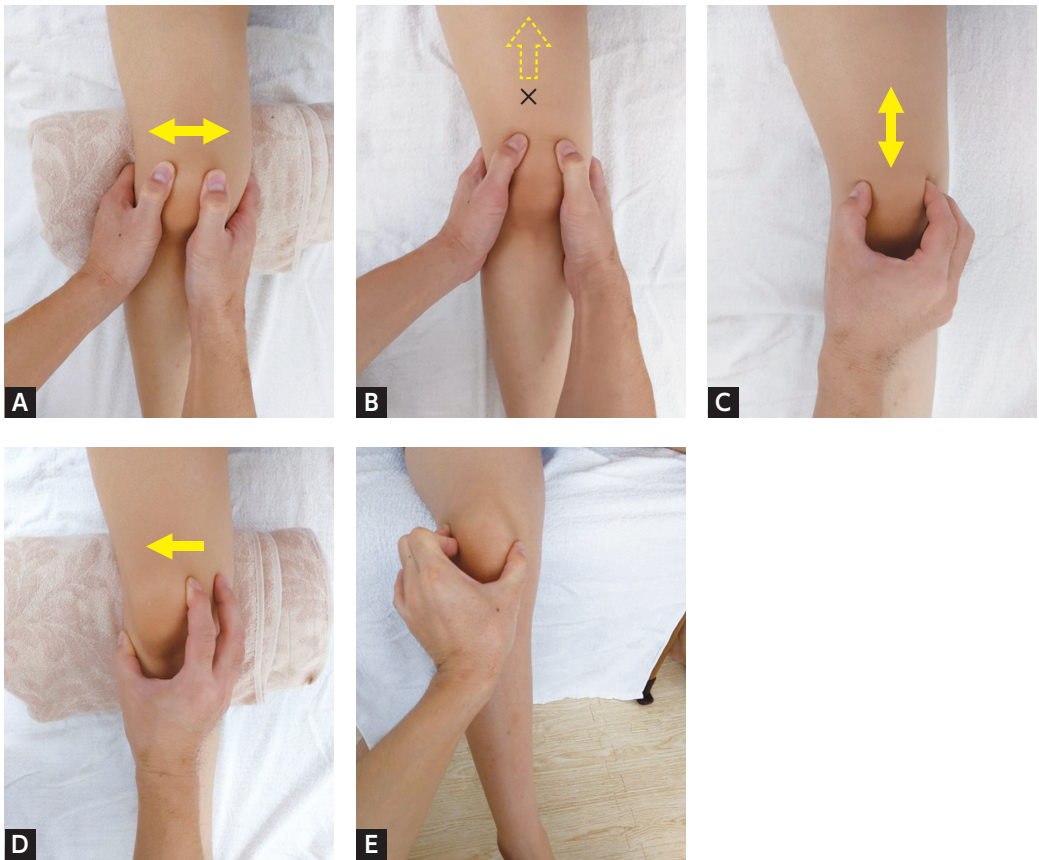


図5 膝蓋大腿関節における疼痛誘発テスト

- A: patellar compression test. 仰臥位で膝関節屈曲30°とし，大腿骨滑車溝に押し込み内外側に圧迫することで疼痛の有無を確認する。
- B: Clarke's test. 仰臥位で膝伸展位とし，膝蓋骨上極を検者の手で固定した上で大腿四頭筋を収縮させ，疼痛により筋収縮できない場合を陽性とする。
- C: patellar grinding test. 仰臥位で膝伸展位とし，膝蓋大腿関節に圧迫力を加えながら近位および遠位方向に膝蓋骨を移動させ，疼痛の有無を確認する。
- D: patellar apprehension test. 仰臥位で膝関節屈曲30°とし，膝蓋骨内側縁に外側方向への圧迫力を加えた状態で被検者に自動伸展を行わせる。脱臼不安感や外側への不安定感を訴える場合には外側不安定性陽性とする。
- E: active patellar subluxation test. 下腿下垂位で膝伸展動作を行ってもらい，膝蓋骨のトラッキングを確認する。膝蓋骨を把持すると動きを把握しやすい。

行う。

股関節外転, 外旋筋力の低下は疼痛を引き起こす knee-in toe-out, knee-out toe-in などのマルアライメントに影響を与える可能性が指摘されている。

● 画像所見

単純X線, CT

分裂膝蓋骨はX線で診断可能である。分裂膝蓋骨は分裂骨片の位置により分類する Saupé 分類が頻用されている⁴⁾。膝蓋骨下端部に骨片を有する I 型, 膝蓋骨外側部に骨片を有する II 型, 膝蓋骨上外側部に骨片を有する III 型に分類される⁴⁾ (図6)。

Saupé 分類は分裂部の成因や個数などには言及していないため, Oohashi らは断裂部位と個数に着目した分類を報告している。Oohashi らは上外側型, 外側型, 上外側+外側型, 上外側に2つ骨片を認めるタイプに分類している (図7)²⁾。

分裂膝蓋骨が不安定性を認めるかどうかは治療方針を決定する上で重要である。不安定性を診断する方法として, Ishikawa らは skyline view をしゃがんだ状態で撮影する方法を報告している。荷重位と非荷重位のX線を撮影すると, 荷重位では骨片間の距離がより開大すると報告している⁵⁾。

疼痛が急性発症の場合は, 外傷による骨折を除外する必要がある。X線, CT画

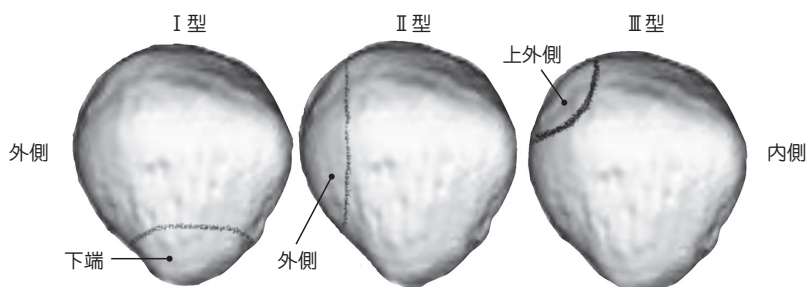


図6 Saupé分類 (1921年)

膝蓋骨下端部に骨片を有する I 型, 膝蓋骨外側部に骨片を有する II 型, 膝蓋骨上外側部に骨片を有する III 型に分類する。




図7 Oohashi分類 (2010年)

(文献2をもとに作成)

ると腸脛靭帯炎を引き起こす可能性がある。ランニングの着地やサイクリングでのダウンペダルでは、膝の屈曲は約30°に近づくため、腸脛靭帯炎が発症しやすいと言えるだろう。

特に上り坂や下り坂、もしくはゆっくりのペースで走るランナーは着地時の膝の屈曲角度が減少する傾向にあるため、膝屈曲30°のあたりを通過する時間が長くなり、腸脛靭帯炎の症状が悪化することがある⁵⁾。

2 医師による診断

● 自覚症状 (愁訴)

主な症状は、繰り返す膝関節の屈伸運動中または運動後の膝関節の外側の疼痛である。

- ✓ 典型的に膝関節外側上顆に局限した疼痛で発症する
- ✓ 最初は長時間の運動 (長距離走など) でのみ疼痛が生じる
- ✓ 時間の経過とともに疼痛が強くなり、すぐに疼痛が始まる
- ✓ 疼痛は一般的に鋭く、ランニングでの着地やサイクリングでの膝の伸展 (ダウンペダル) 時に発症する
- ✓ 日常生活動作では、階段や坂道の下り、椅子の立ち座りで疼痛が出現することがある

● 理学所見

腸脛靭帯炎を確認するための理学所見

- ✓ 大腿骨外側上顆に局限した圧痛
- ✓ Noble compression test⁶⁾ (図3)

患者を仰臥位にして膝を90°に屈曲させる。検者は患側の膝を伸ばしながら大腿骨外側上顆に圧迫をかけ維持する。約30°の膝屈曲時に大腿骨外側上顆に疼痛を訴えれば陽性となる。しかし、仰臥位で行うNoble compression testでは、患者のハムストリングスの可動性が制限されている場合には検査の精度が低下する可能性がある。

- ✓ Modified Noble compression test⁶⁾ (図4)

診察は、患者を側臥位にし、検者が患者の後ろに立った状態で行う。患側が上になるように側臥位にする。患者の股関節はわずかな屈曲位にし、患側をリラックスさせる。検者は膝を持ち、手指で膝の内側を支えながら母指を腸脛靭帯の後縁 (大腿骨外側上顆のすぐ近く) に置く。検者は患者の下腿を保持し、受動的に0°から約60°まで膝を屈曲させ、腸脛靭帯上に置いた母指は中等度の安定した圧力を

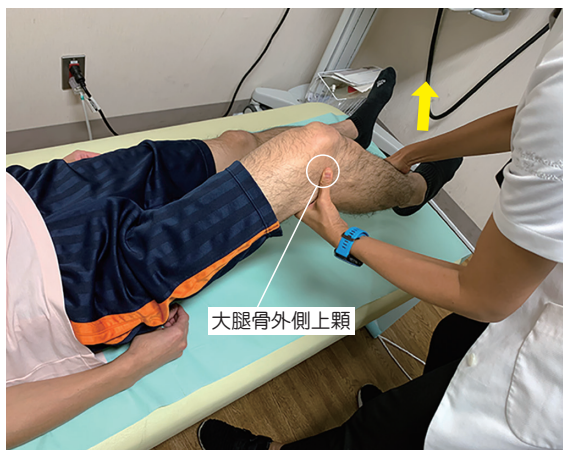

図3 Noble compression test

仰臥位：膝90°屈曲の状態から検者は患側の膝を伸ばしながら大腿骨外側上顆に圧迫をかけ続ける。約30°屈曲時に疼痛が誘発されれば陽性。

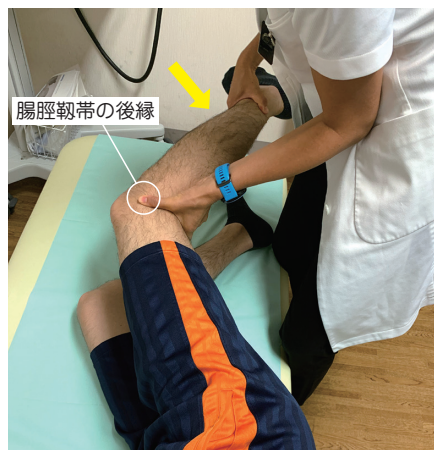

図4 Modified Noble compression test

患側上の側臥位にし、検者は後ろに立つ。膝関節を0~60°まで受動的に屈曲させるときに腸脛靭帯の後縁に置いた母指の部分に疼痛が誘発されれば陽性。

維持させる。この操作で典型的な膝の疼痛を再現する場合、陽性とする。疼痛は通常膝の屈曲約30°で最も顕著になる。

✓ Ober test (図5) / Modified Ober test (図6)⁸⁾

測定側を上側に側臥位をとらせる。腰椎が前弯するように患側膝関節を90°屈曲し、検者の片手で保持し、他方の手で骨盤を固定する。股関節を十分に伸展・外転させ膝関節の保持を離すと測定側の下肢が落下する。測定側の膝が診察台につかない、もしくは股関節が内転しない状態を陽性とする。Modified Ober testでは膝関節伸展位で行う。

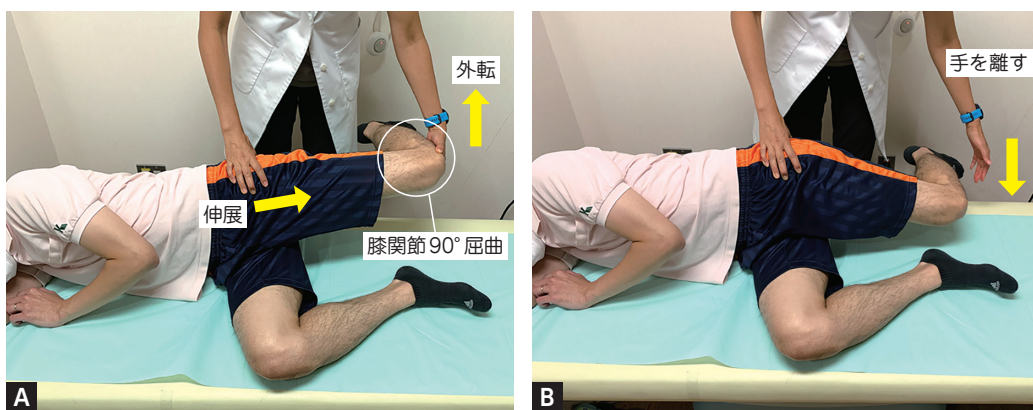


図5 Ober test

- A: 測定側上の側臥位にし、検者の片方の手で骨盤を固定し、もう片方の手で測定する膝関節を90°屈曲して股関節を伸展・外転させる。
 B: Aの状態から膝関節を保持していた検者の手を離すと測定側の下肢が落下する。測定側の膝が診察台につかない、もしくは股関節が内転しない状態を陽性とする。