- 女性の両側下肺野には、乳房による軟部影（☞ 画像教室 p.240）がありますから、肺内病変による濃度上昇との鑑別がしばしば難しいものです。上に述べた横隔膜の「ぼやけ」、それに**乳房の境界線を越えて濃度が上昇しているかどうか**、という点がヒントになります。
- 本症例では以前の画像はありませんが、治療後の画像を見ると、乳房による濃度の上昇は境界線で綺麗に終了しています。この実例を見ていただきたくて、この症例を提示しました。

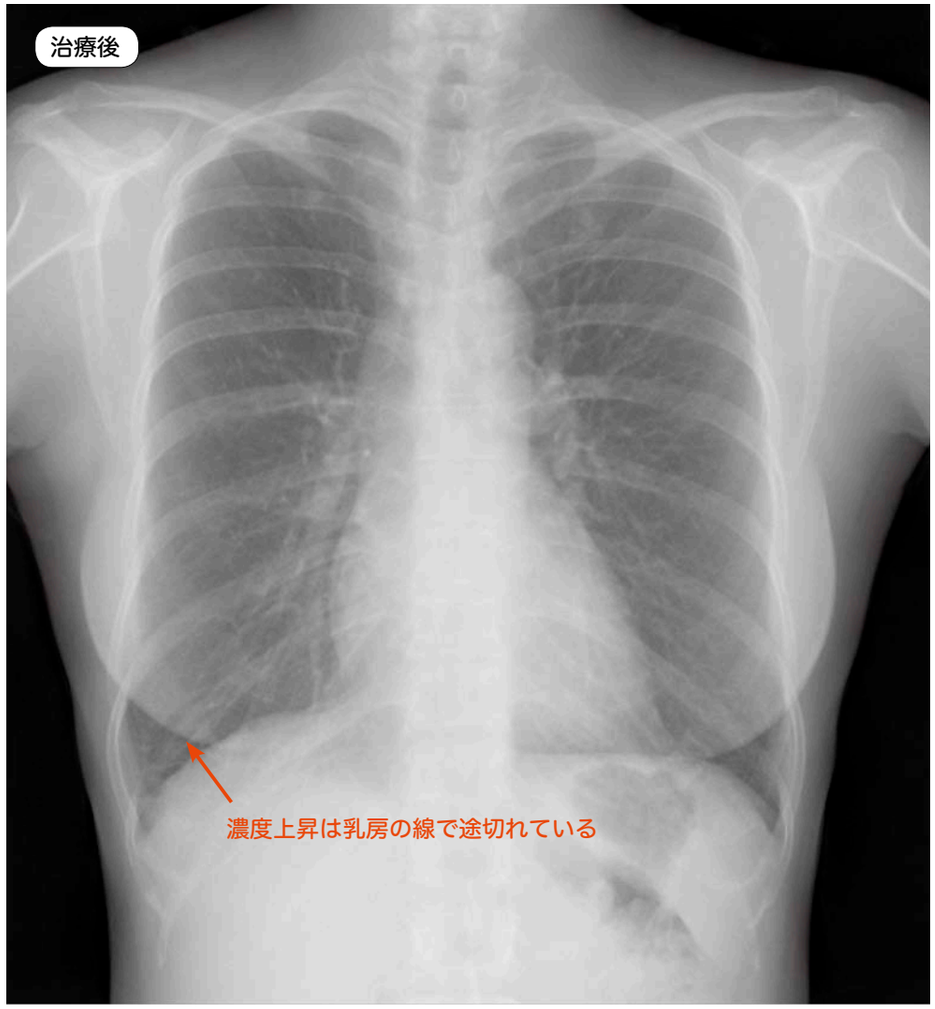

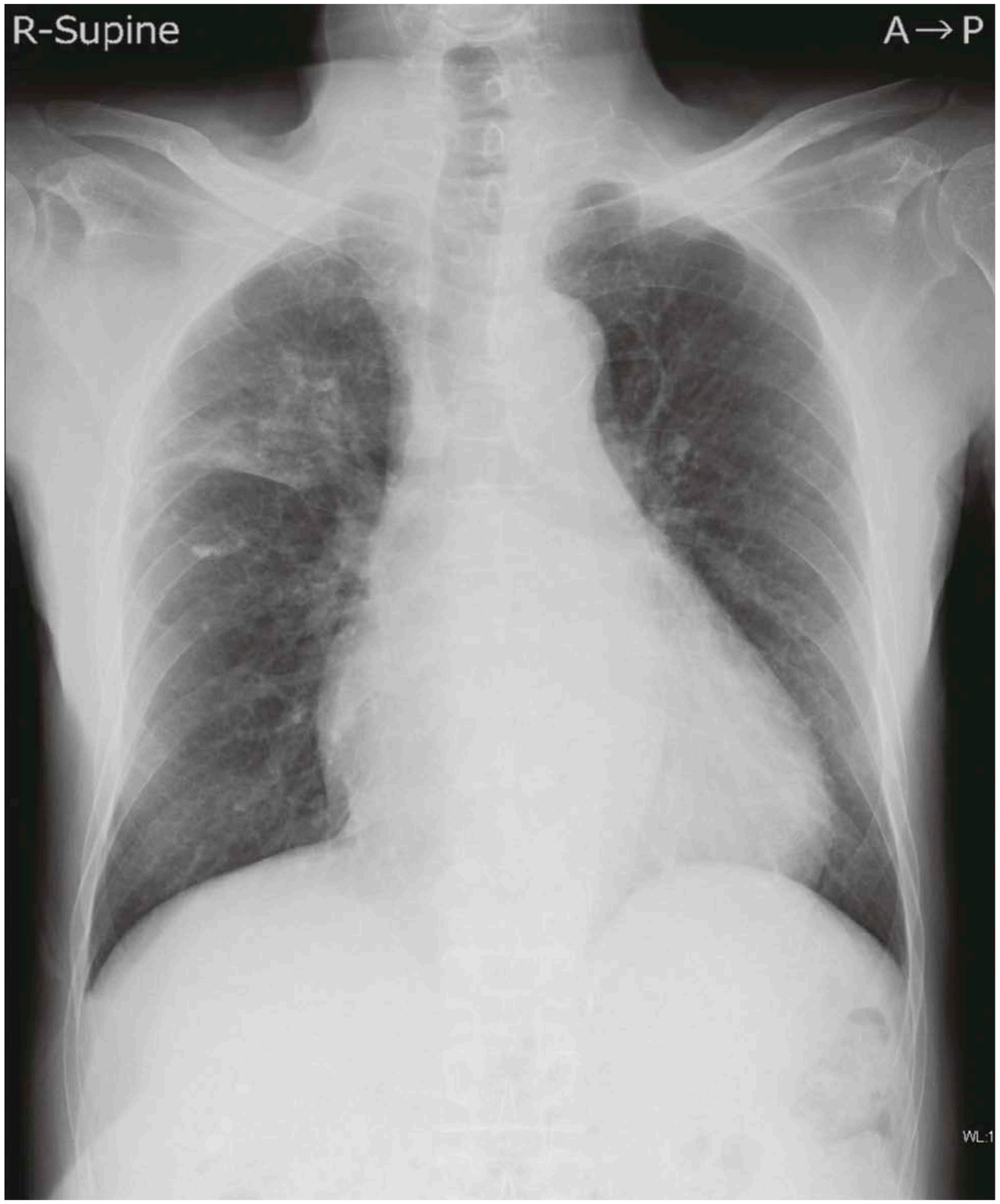

Key words：毛髪線

- 撮影条件：仰臥位正面、AP 像
- パッと見：左右対称
- 横隔膜の高さ：正常範囲
- 骨軟部陰影：異常所見なし
- 気管偏位・縦隔気腫：なし。傍気管線あり
- 気管分岐角：開大なし
- 肺動脈径：拡大なし
- 大動脈弓～ A-P window ～下行大動脈：異常所見なし
- 心陰影：心拡大あり。仰臥位 AP 像ですが、それにしても大きいです。
- 肋骨横隔膜角：鋭

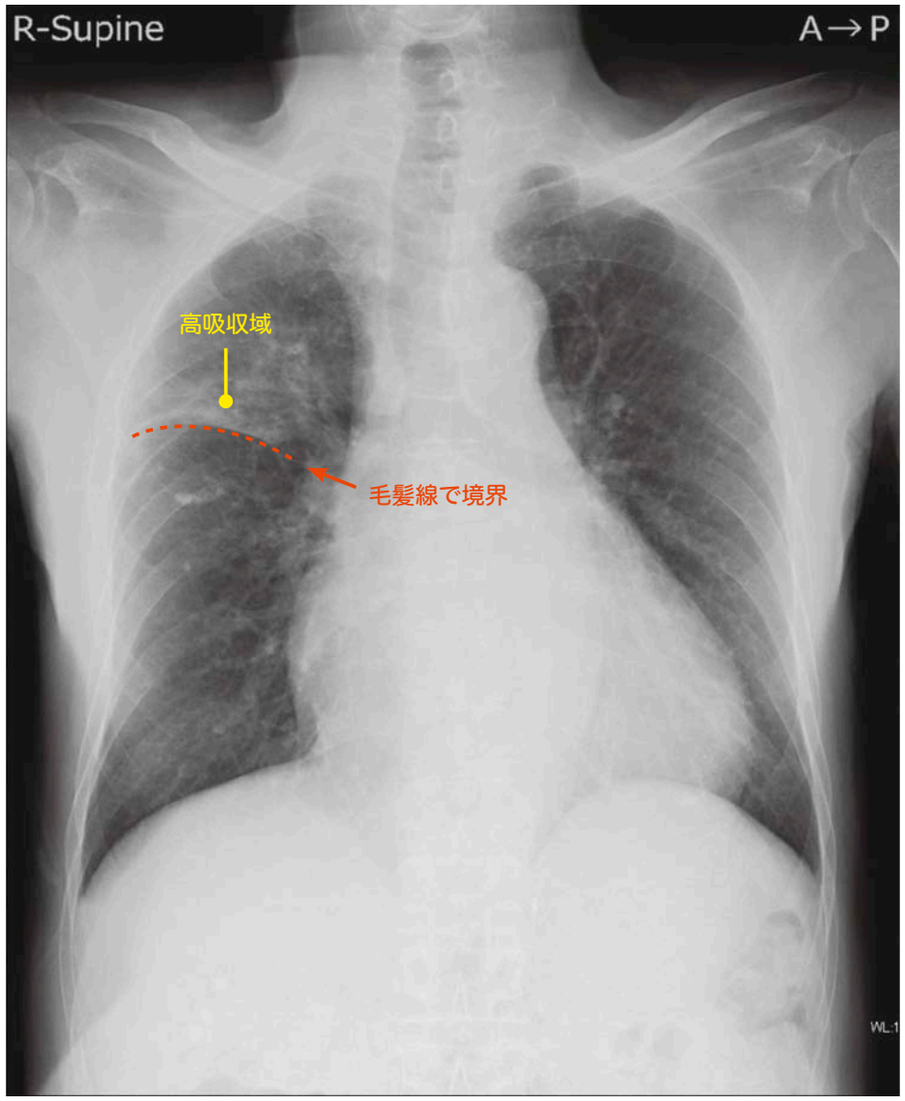

- 肺野の陰影：右中肺野に淡い高吸収域を認め、**毛髪線できれいに境界されています**。右上葉の陰影であることがわかります。

- 別の日に立位で撮影した側面像を見ると、大葉間裂・小葉間裂で境界された高吸収域が認識できます。

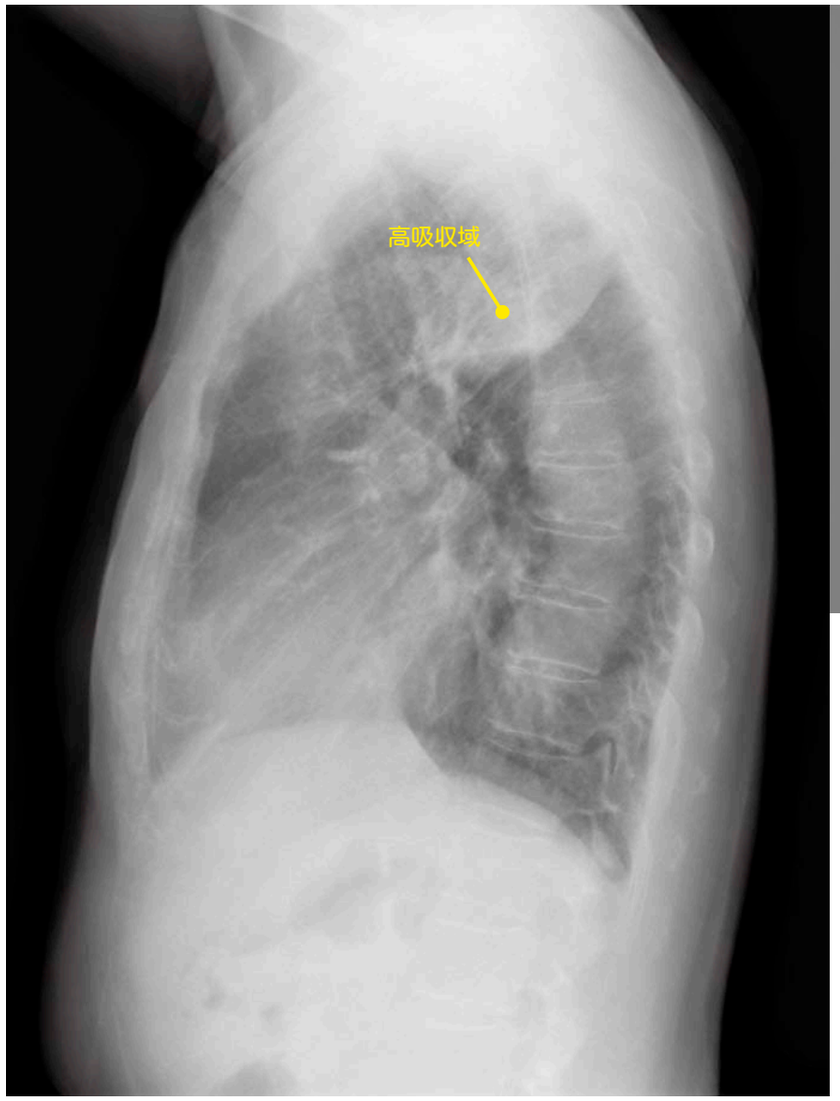

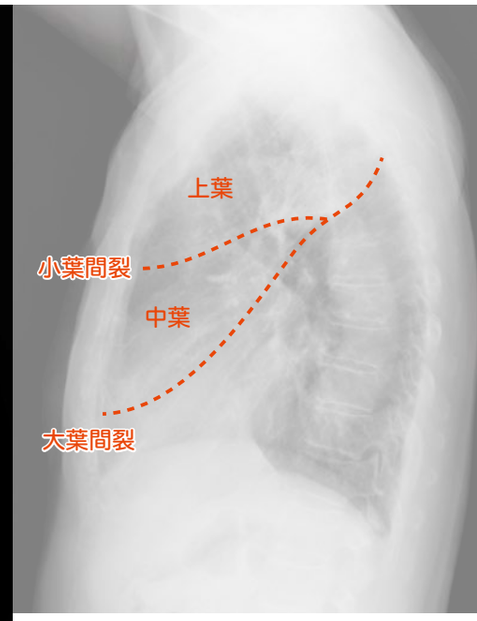

◆ 胸部 CT でも、葉間胸膜でくっきりと境界された上葉のコンソリデーションが見られます。

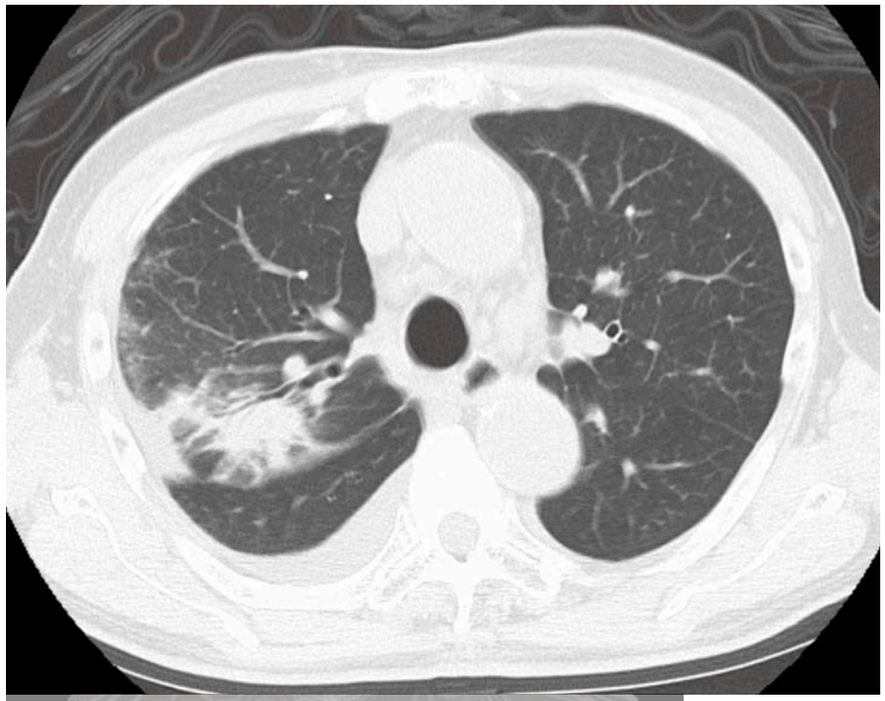

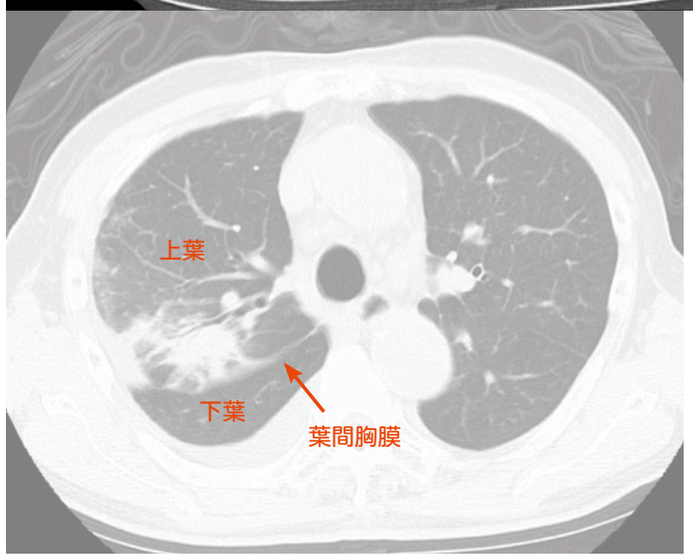

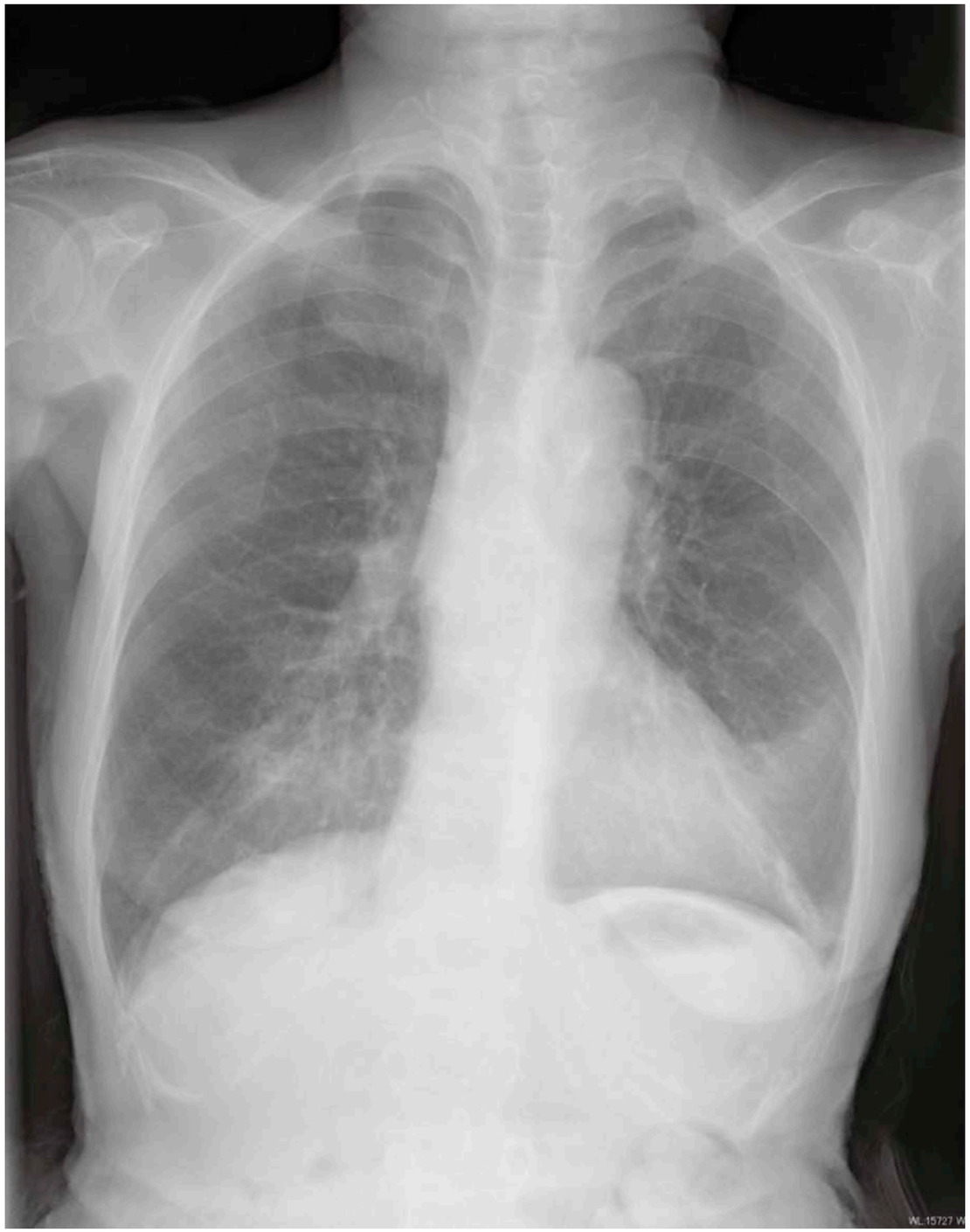

- 喀痰グラム染色で肺炎球菌が検出され、肺炎球菌性副鼻腔炎および肺炎、肺炎随伴性胸水と診断しました。

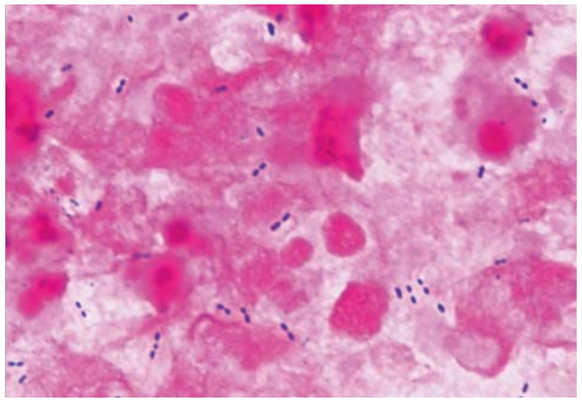

- 発熱は軽度であり、全身状態も良好であったため、外来にて経口アモキシシリンを投与し軽快しました。

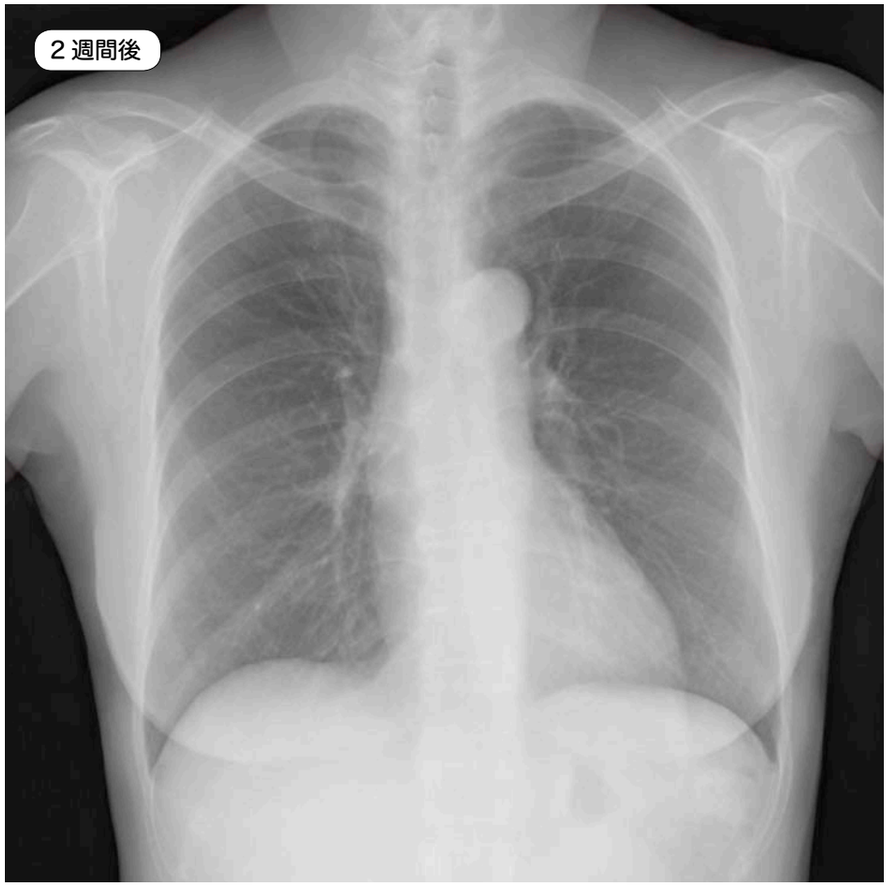

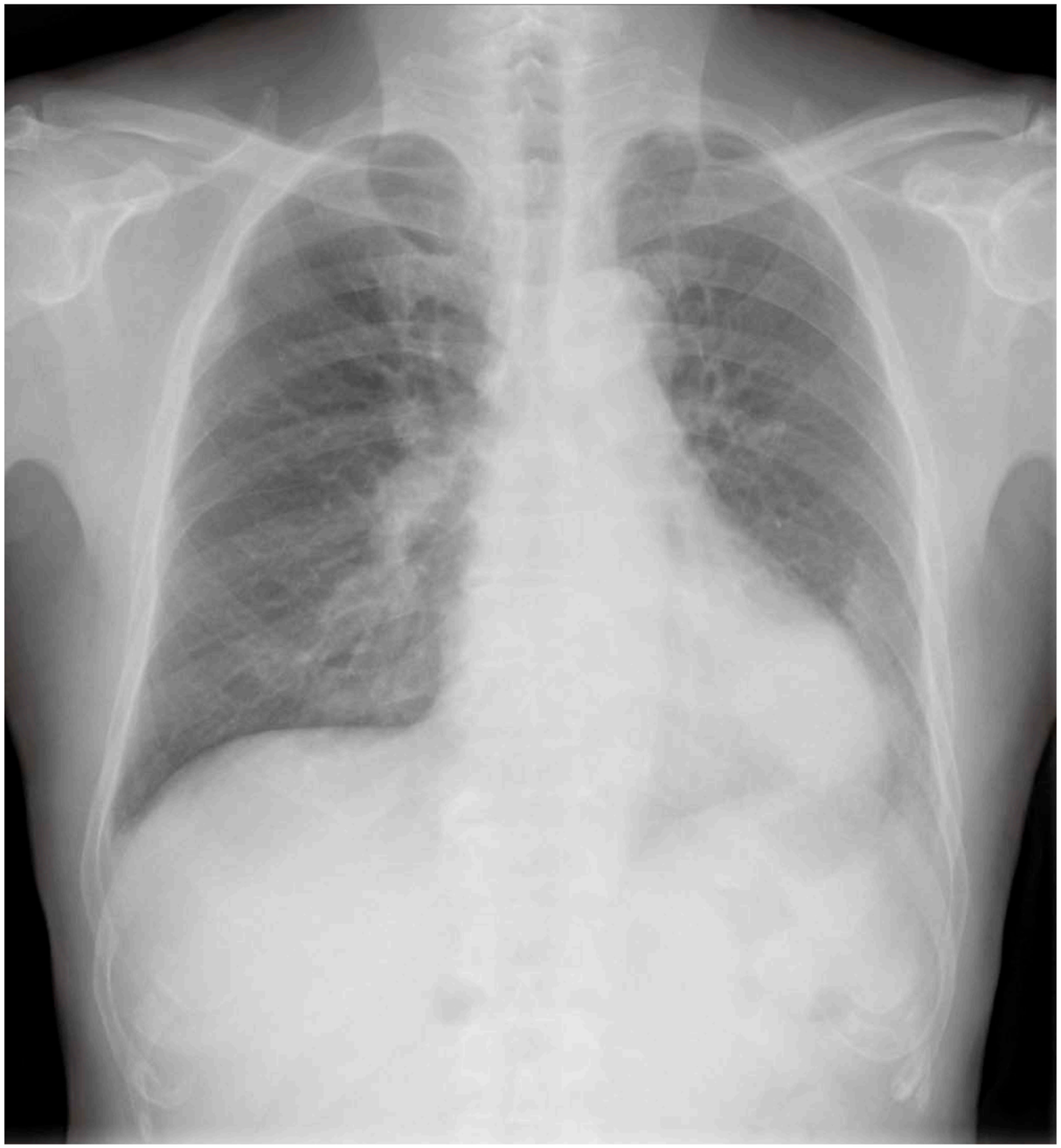

- **撮影条件**：立位正面
- **パッと見**：左右対称
- **横隔膜の高さ**：正常範囲
- **骨軟部陰影**：異常所見なし
- **気管偏位・縦隔気腫**：なし。傍気管線あり
- **気管分岐角**：開大なし
- **肺動脈径**：拡大なし
- **大動脈弓～ A-P window ～下行大動脈**：異常所見なし
- **心陰影**：心臓の裏側に高吸収域を認めます。
- **肋骨横隔膜角**：左は不鮮明。
- **肺野の陰影**：心陰影の裏側に、横隔膜とシルエットサイン陽性の、腫瘤様の陰影を認めます。**横隔膜が消えている**ので S^8 の病変と考えられます。

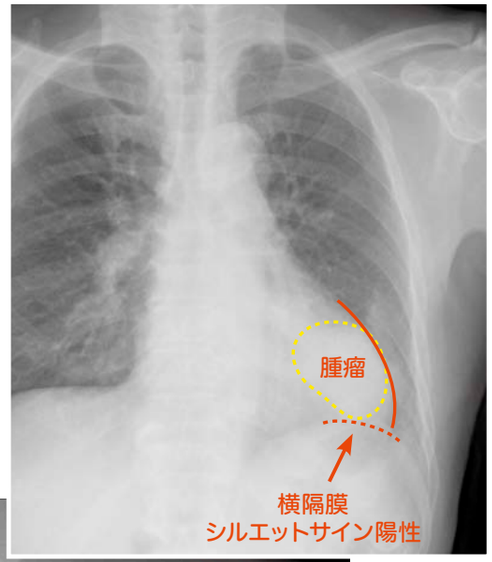

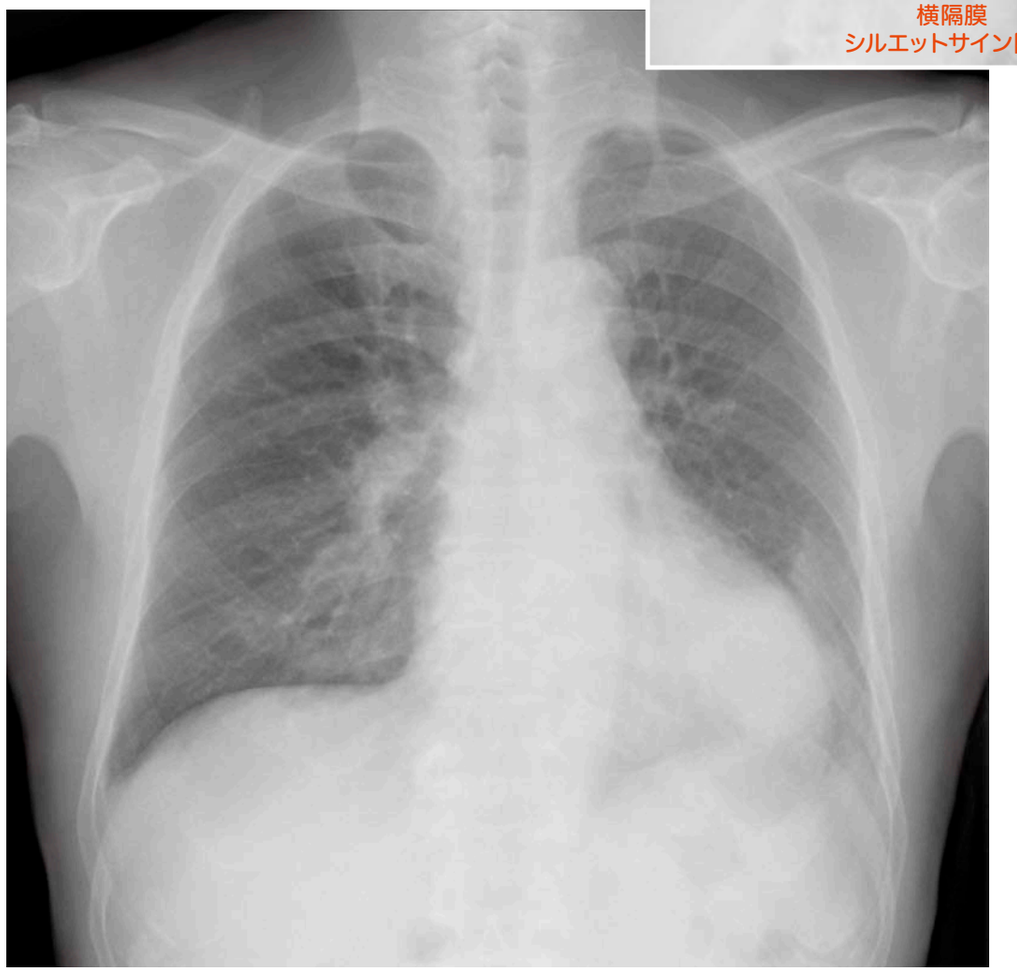

- 胸部 CT を見ても確かに心臓とは接しておらず、下葉の一番前、横隔膜のすぐ上に接した腫瘤病変であることがわかります。

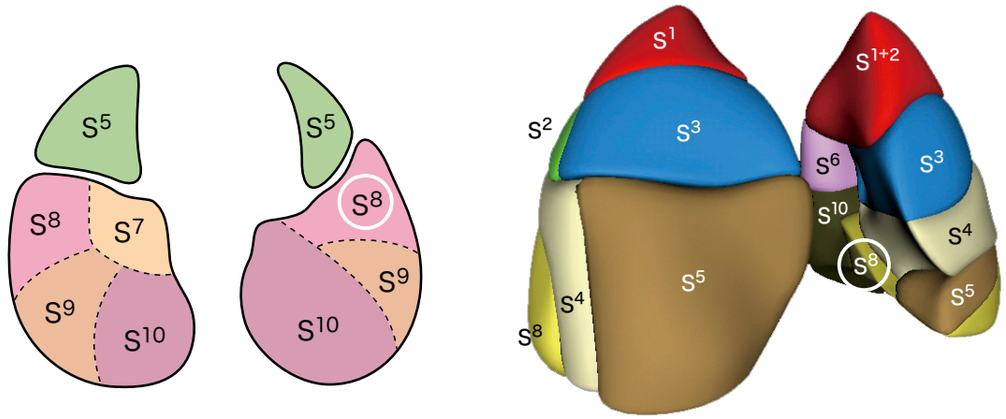

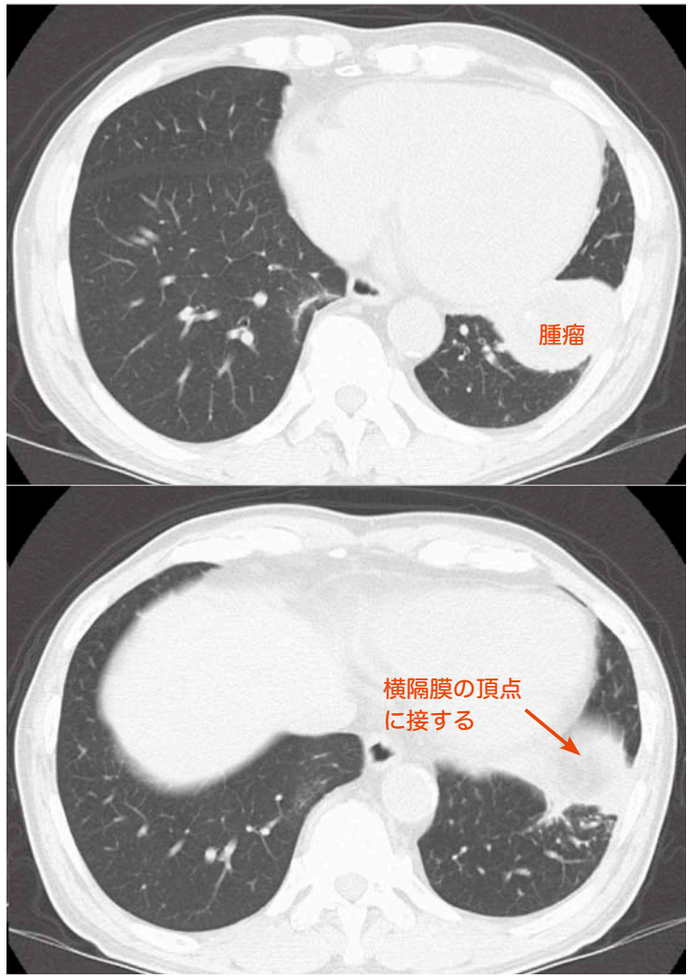

- 気管支鏡検査を施行しましたが陽性所見が得られず、3 ヵ月後の経過観察で空洞形成が見られました。気管支鏡再検したところ、組織培養で *Fusobacterium nucleatum* を検出し、慢性の肺膿瘍と診断しました。

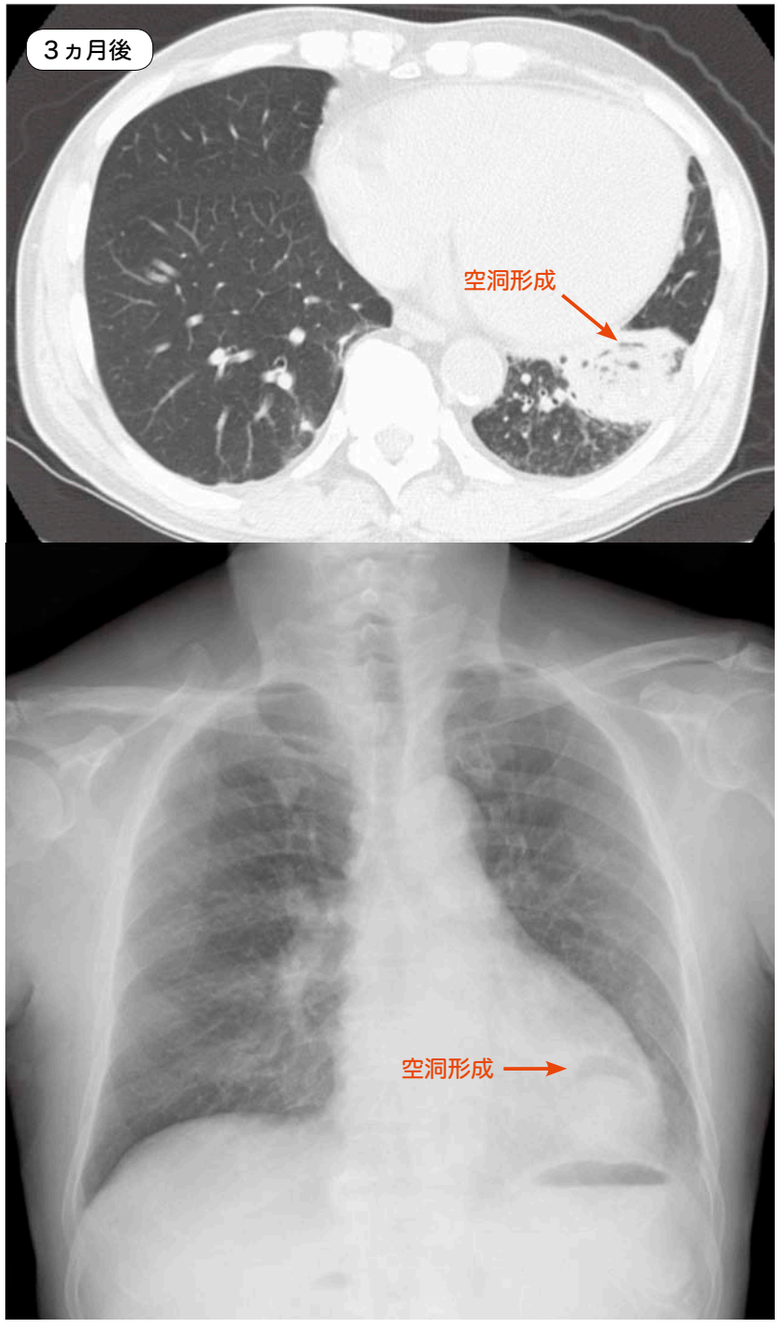

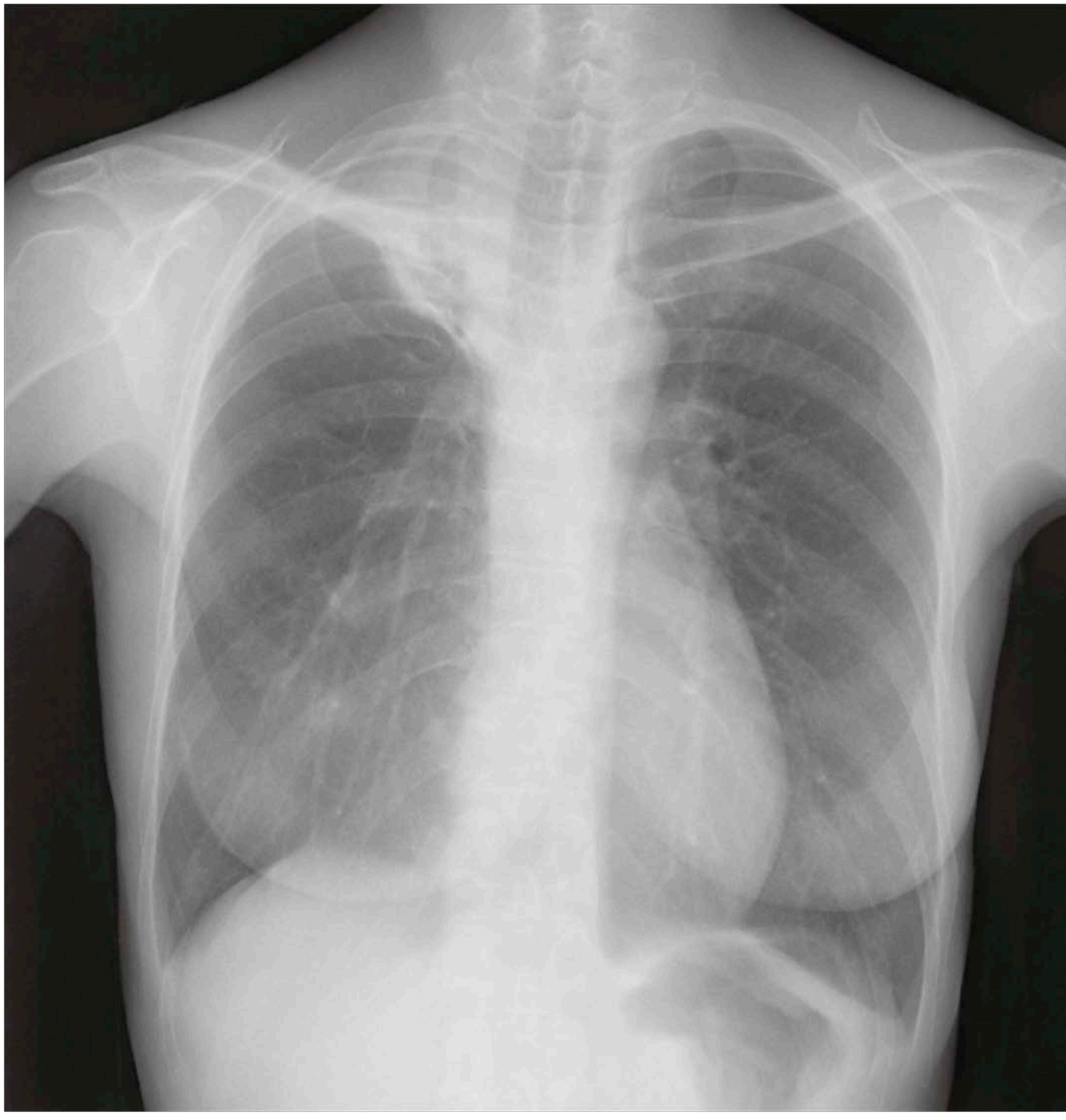

- 今回の単純 X 線写真では、右の心陰影や下行大動脈に沿って空気像が生じています。気胸なのか縦隔気腫なのか判別は難しいのですが、上肺野に注目すると、右ははっきり気胸がありますし、左も肺尖に肺紋理がなく、よく見るとうっすら肺の辺縁が見え、気胸がありそうです。

- 6 ヵ月前の CT では、両側の心陰影および大動脈に接するベタっとしたコンソリデーションと、その内部にエアブロンコグラム様の気管支透亮像が見られます。気管支はかなり拡張していて、凸凹な部分があります。これは、この陰影が収縮傾向にあると考えられる所見です。

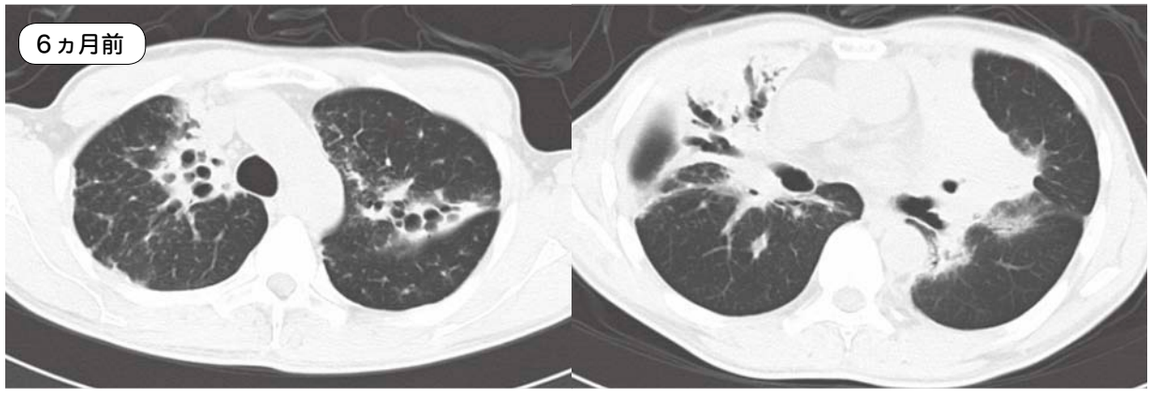

- 今回の CT では、コンソリデーションはやや増えており、上の方のスライスでは周囲にすりガラス影も生じていて、病勢が悪化しているようです。さらに気胸が生じ、気管や心周囲、大動脈周囲に空気が入り込んでいます。

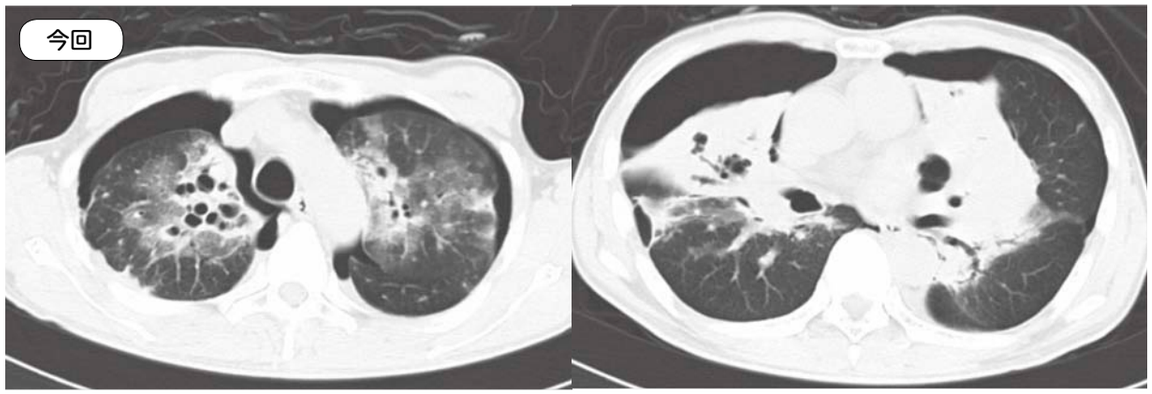

- 本症例は基礎に MALT リンパ腫があり、気胸を繰り返しました。MALT リンパ腫は、このような特徴的な収縮傾向のあるコンソリデーションを作ることがあります。肺野が収縮傾向を伴っていたため、気胸発症時には治療に苦慮しました。

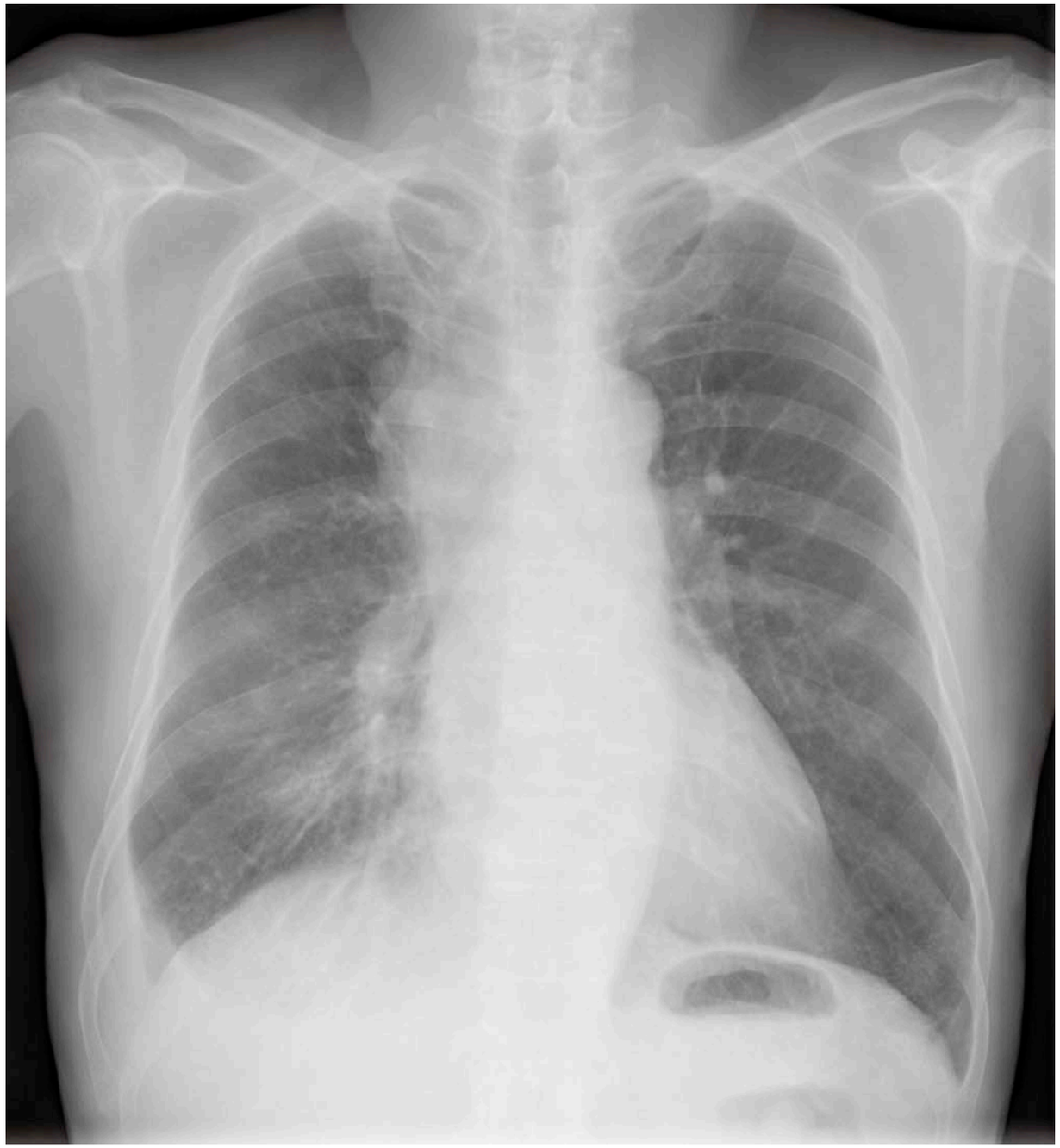

- 撮影条件：立位正面
- パッと見：左右対称
- 横隔膜の高さ：正常範囲
- 骨軟部陰影：異常所見なし
- 気管偏位・縦隔気腫：なし。傍気管線は消失しています。
- 気管分岐角：気管分岐部の透過性が低下していて、角度がよくわかりません。縦隔リンパ節腫脹がありそうです（☞ *画像教室 p.45*）。
- 肺動脈径：明らかに拡大とはいえませんが、濃度は上昇していて、肺門リンパ節腫大がありそうです。
- 大動脈弓～ A-P window ～下行大動脈：異常所見なし
- 心陰影：拡大なし
- 肋骨横隔膜角：右が鈍です。
- 肺野の陰影：まず目に付くのは右の肺門より少し上、気管の横にモコモコと軟部影が腫瘤状に見られるところです。この陰影は**肺に向かって凸**になっていますし、**傍気管線が消失**していることから、おそらく**縦隔リンパ節**の腫脹でしょう。複数の線が重なって見えますので、前後にずれて複数の腫瘤があると考えられます。
- さらに気管分岐部付近の透過性が良くないことから、**気管分岐下リンパ節**も腫脹しているかもしれません。また、肺門陰影の濃度が上昇しており、**肺門リンパ節**腫脹もありそうです。
- ということで、右肺門・縦隔リンパ節腫脹と右胸水が考えられます。
- 肺野の陰影は見られず、肺門～縦隔原発の小細胞肺癌と診断されました。治療後（5ヵ月後）の画像と比較してみると、傍気管線や気管分岐部、肺門、それに胸水の所見がよくわかると思います。

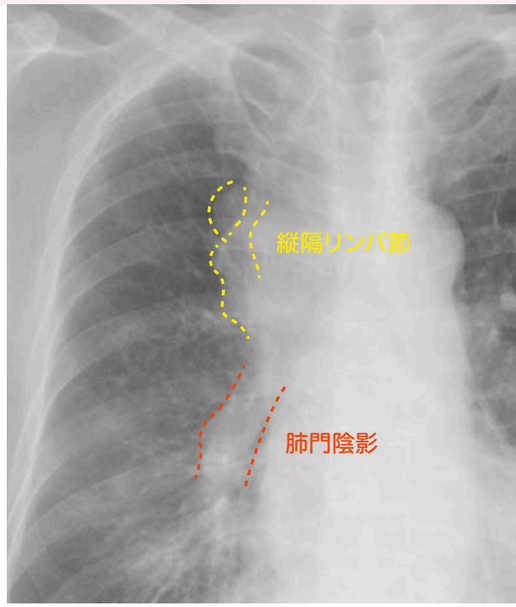

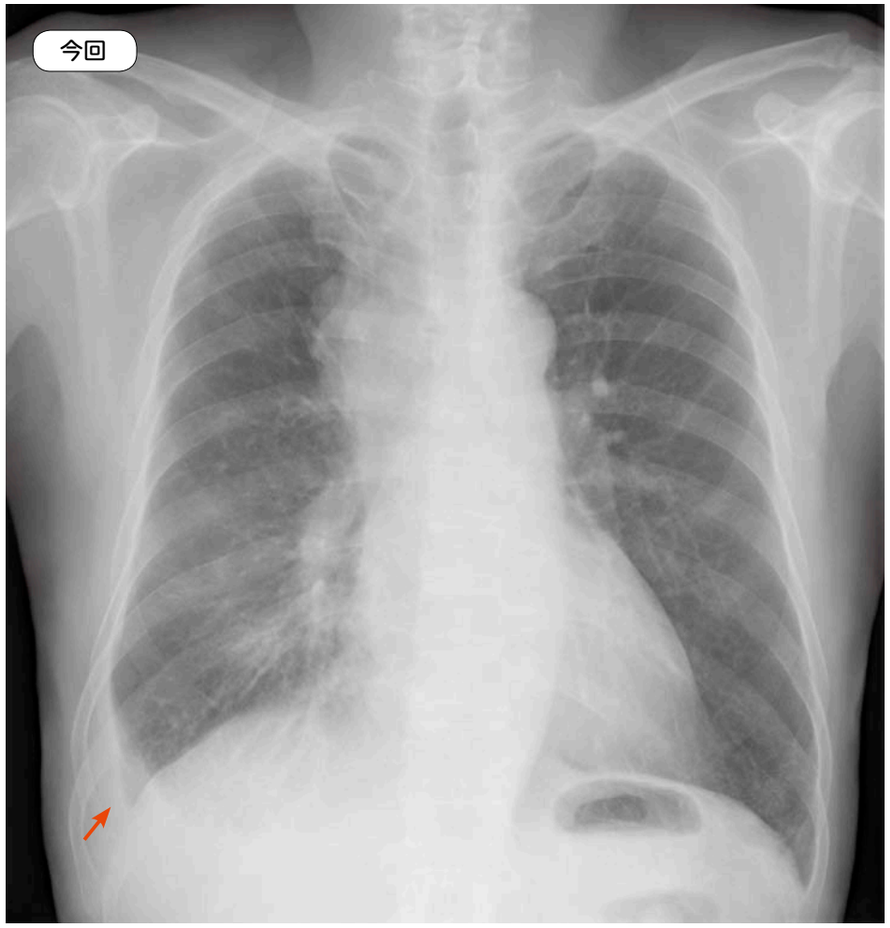

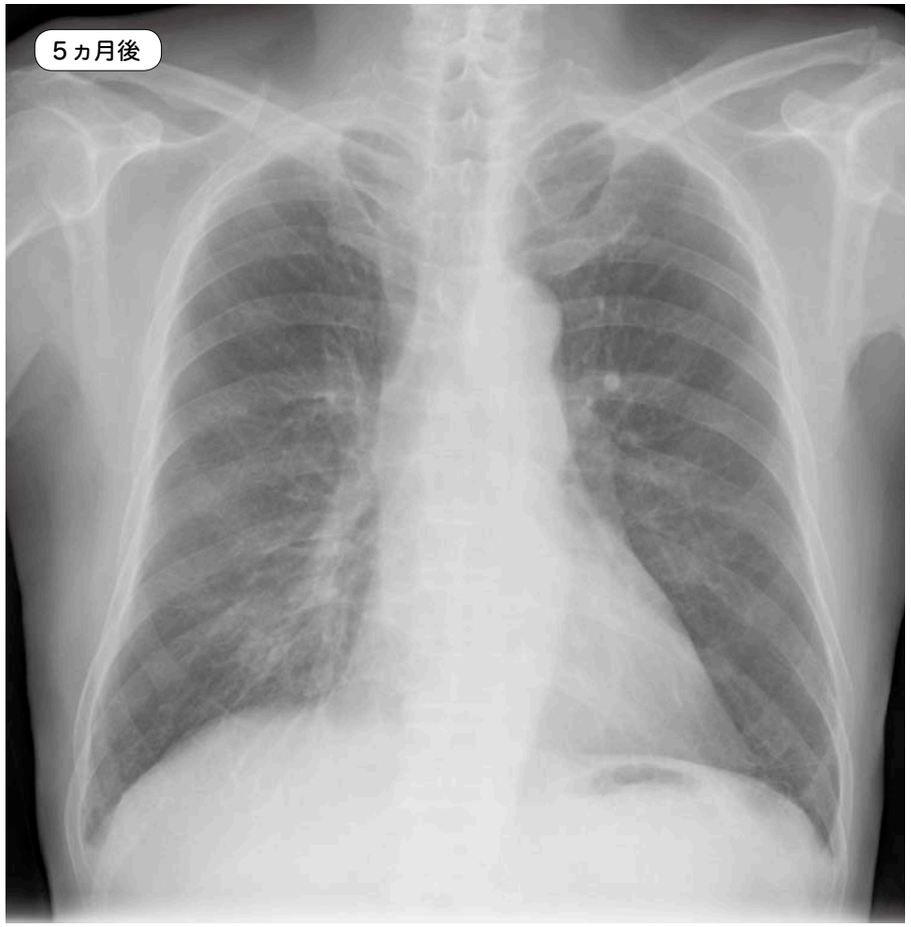

- 胸部 CT を見ると、縦隔の気管傍リンパ節（#4）以外に前縦隔にも腫瘤があり、これが気管横の複数の線を形成しているようです。気管分岐下リンパ節（#7）もしっかり腫れています。さらにもう少し下の、食道傍リンパ節（#8）の腫脹もありそうです。

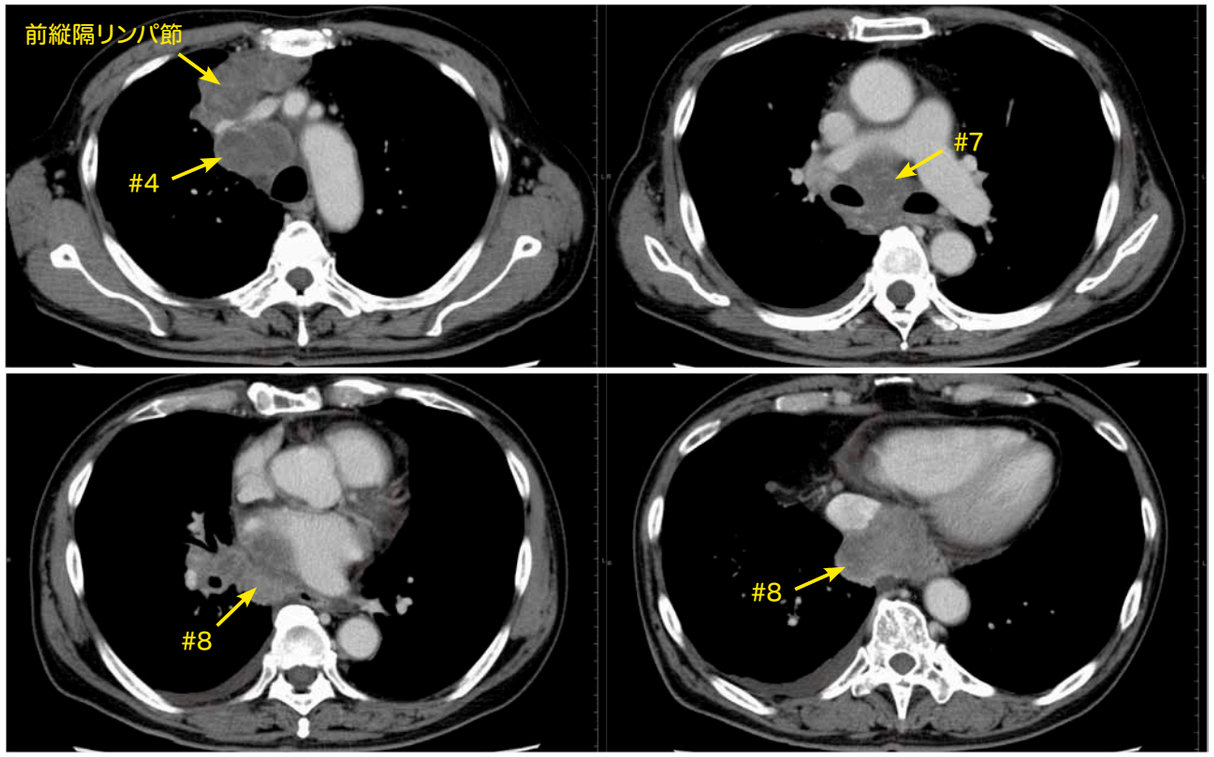
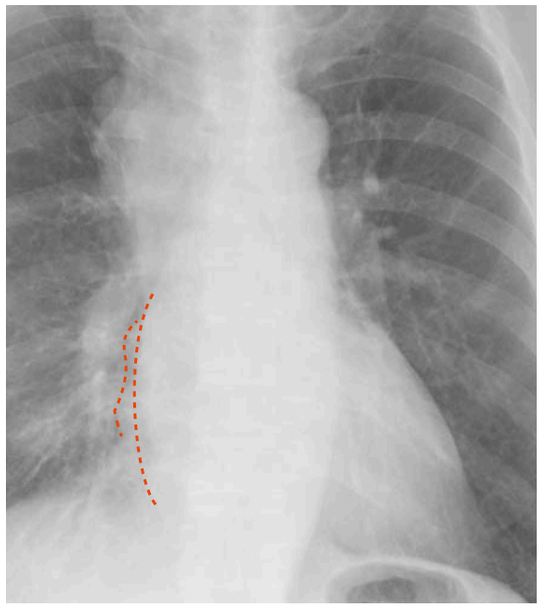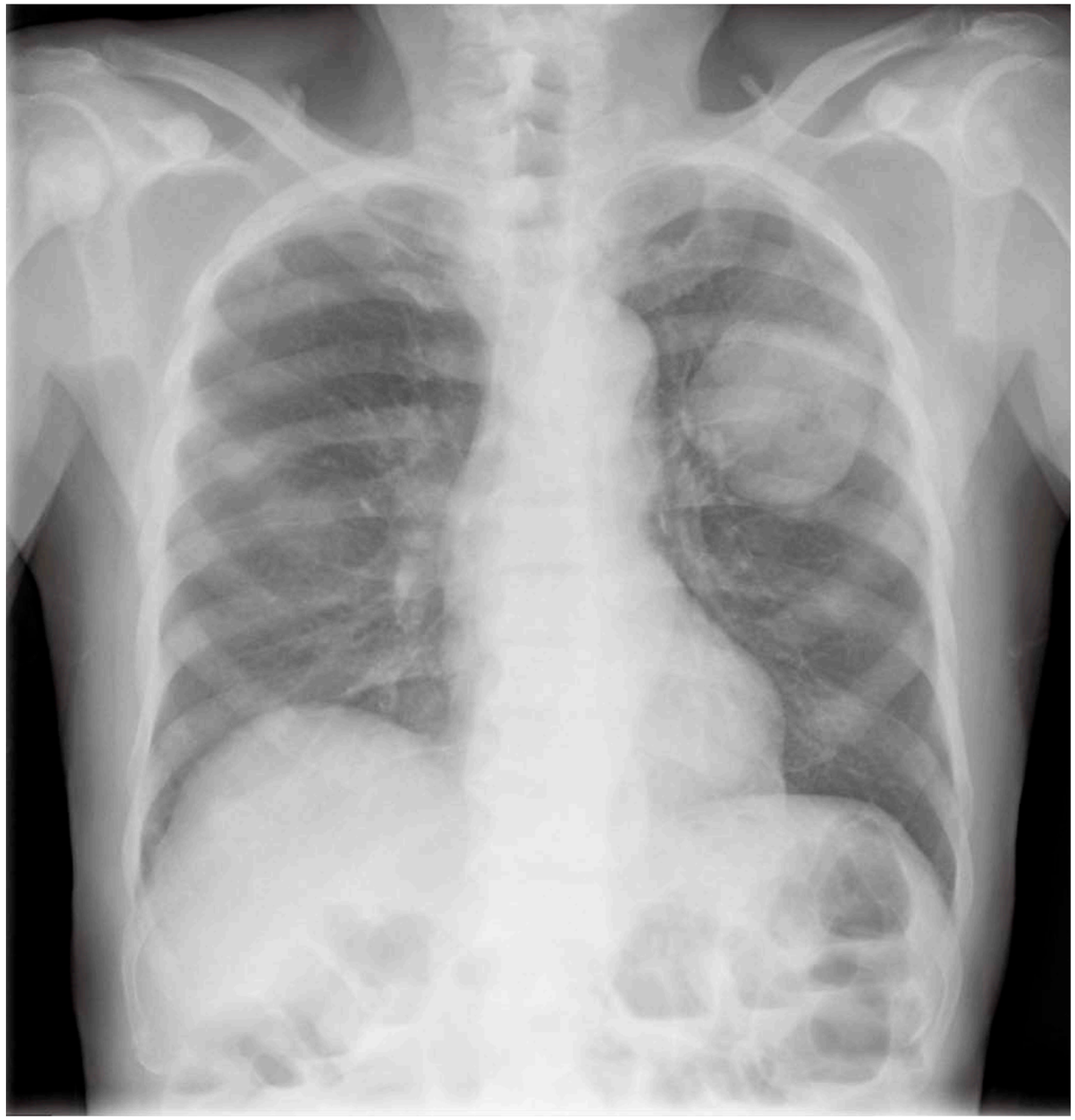
- その目で改めて単純 X 線写真を見直すと、右２弓以外にも線が見られるのです。どちらが右２弓でどちらが #8 リンパ節かは判断が難しいところですが、リンパ節の方が心臓よりも右にはみ出していそうですね。