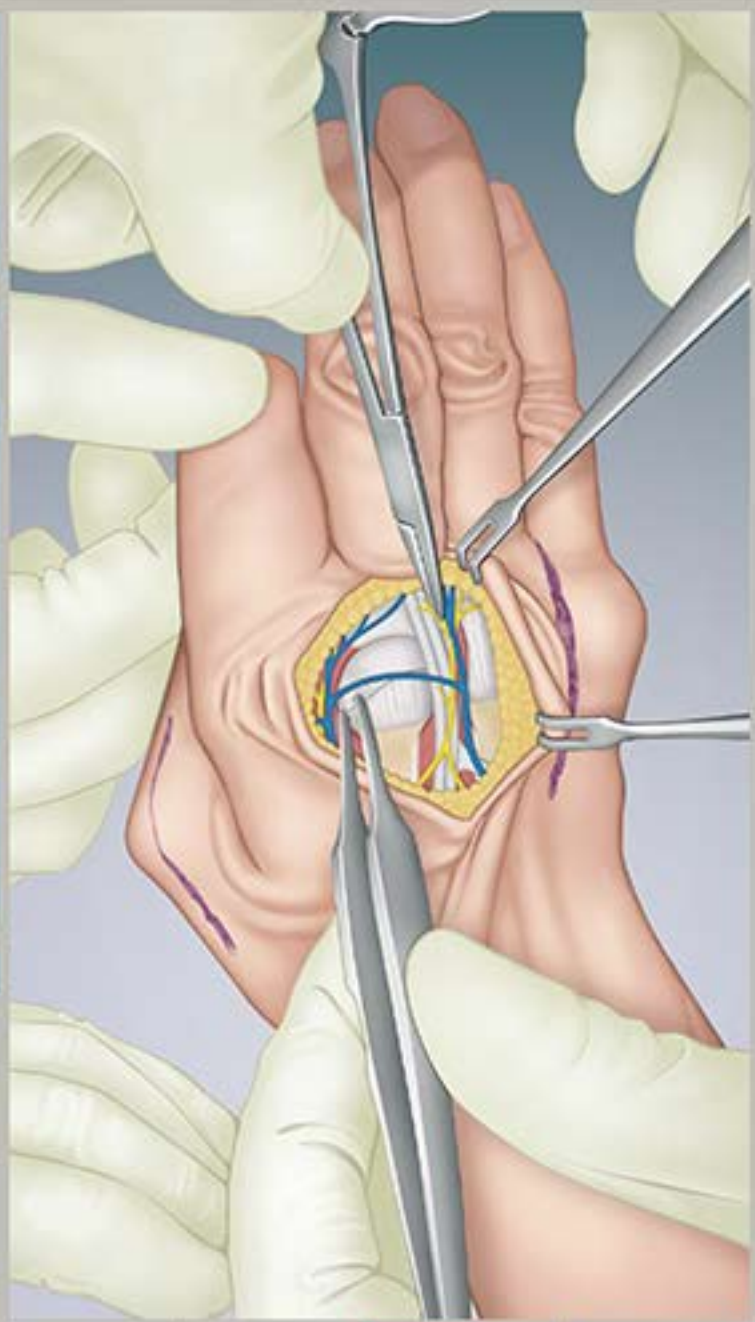
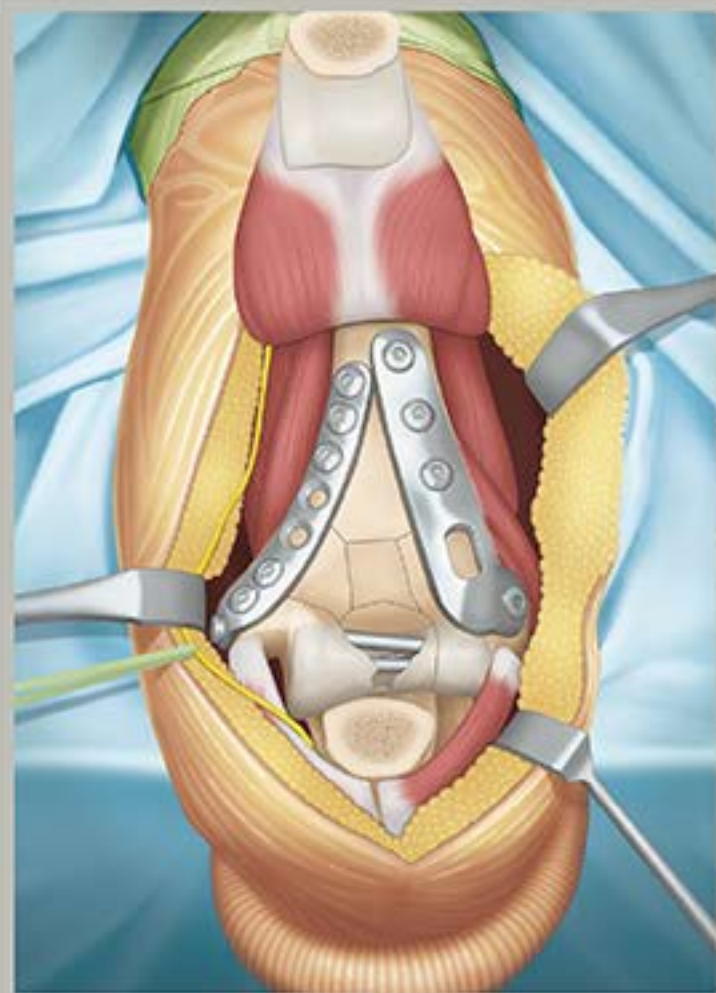
整形外科医のための

上肢の

アドバンスト手術

上級医になるために標準～発展の手術手技をプロから学ぶ

編者 佐藤和毅 慶應義塾大学医学部
スポーツ医学総合センター 教授

動画付

日本医事新報社

1

PIP 関節脱臼骨折に対する手術



村田景一 (むらた・けいいち)
市立奈良病院 副院長・外傷センター長兼任

1992年 奈良県立医科大学付属病院整形外科教室 入局
2002～2004年 米国 Louisville, Kleinert Institute, research and clinical fellow
2009年 JSSH-ASSH travelling fellow 選出
2013年 奈良県立医科大学整形外科 講師
2013年 市立奈良病院四肢外傷センター 部長, 奈良県立医科大学 非常勤講師兼任
2014年 奈良県立医科大学 臨床教授兼任
2015年 市立奈良病院四肢外傷センター センター長
2020年 市立奈良病院 副院長

概要

背景

近位指節間 (proximal interphalangeal ; PIP) 関節脱臼骨折は就労やスポーツでの外傷で受傷することが多く, 単なる突き指と軽視し放置されたあとに, 陳旧化した状態で医療機関を受診することも少なくない。

PIP 関節の可動域は屈曲 110°, 伸展 0° と大きく, 手指の全可動域の約 85% であり, 良好な可動域を有した安定した関節を再建することは日常生活での把持機能において非常に重要である。

解剖

PIP 関節脱臼骨折は単なる関節内骨折ではなく, 橈尺側副靭帯, 掌側板, 伸筋腱中央索, 浅指屈筋腱などの関節の支持性や可動性に寄与する軟部組織が関節近傍の中節骨・基節骨に付着するため, 安定した関節を再建するにはそれらの損傷に留意することが重要である。さらに, これらの軟部組織が骨片の転位方向, 整復肢位, 手術アプローチ, 骨片固定法にも大きく影響するので, これらの解剖学的位置関係を熟知していることが, 本脱臼骨折の手術の成功には必須である (図 1)。

分類

PIP関節脱臼骨折は基節骨顆部骨折と中節骨基部骨折に分類される。

基節骨顆部骨折

遠位顆部の単顆骨折，両顆骨折，顆部粉碎骨折に分類される。

中節骨基部骨折

背側脱臼骨折，掌側脱臼骨折，ピロン骨折に分類される(図2)。

背側脱臼骨折は指への軸圧とPIP関節の過伸展で発症し，掌側版に連続した中節骨基部掌側骨片を伴い，このタイプが最も頻度が高い。一方，掌側脱臼骨折は軸圧を伴った過伸展や過屈曲により発症する。ピロン骨折は掌背側骨片および関節面中央の粉碎を伴い，高エネルギーでの軸圧受傷により発症する。

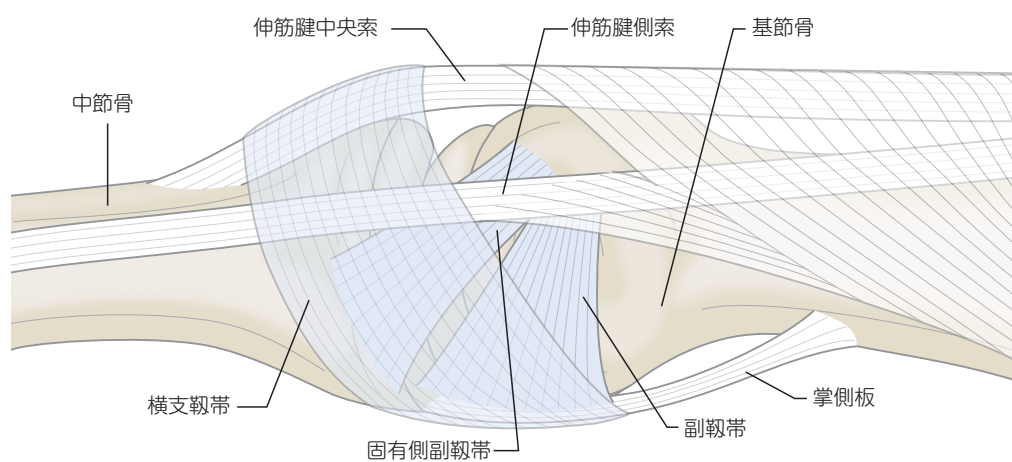


図1 ▶ PIP関節の解剖

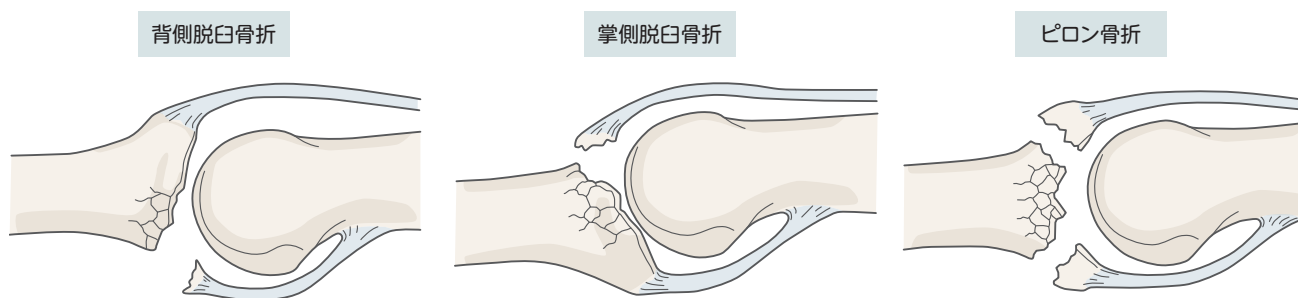


図2 ▶ 中節骨基部骨折の分類

大切なこと

骨片を固定する際には、直径1.0~1.3mm程度のミニスクリューが使用できれば早期の関節可動域訓練も行いやすいのですが、術中に骨片の骨折を起こさないように注意が必要です。ミニスクリューの使用条件として、まずは十分な骨片のサイズがあることが必須です。骨片の骨折を生じないために、骨片の大きさはスクリューヘッドの3倍以上の大きさが必要で、スクリューヘッドと骨折線の最短距離は、最低でもスクリューヘッドの直径と等しい長さでなくてはなりません。これより小さな骨片であれば、0.7~1.0mmの鋼線で愛護的に固定する必要があります。また、鋼線やスクリュー先端、スクリューヘッドの骨面からの突出は、関節包や腱と干渉し、術後成績不良の要因となります。したがって、適切な鋼線の刺入深度、スクリュー長を術中のゲージ計測やX線透視装置で慎重に確認することが重要です。

大切なこと

PIP関節掌側脱臼の症例で、中節骨基部背側の伸筋腱の中央索付着部で腱付着部が損傷していることがあります。この伸筋腱中央索の損傷を見逃して、可動域訓練を早期から開始・継続すると、ボタンホール変形をきたし治療に難渋する場合があります。中節骨基部の背側骨片があり、背側進入で観血的整復固定術を施行する症例では、術中に直視下で腱の状態を確認できますが、脱臼のみで前医で徒手整復されている症例などでは伸筋腱中央索損傷の診断は難しくなります。そのような場合には、Stark手技*により中央索の連続性を評価し、断裂が疑われる症例では背側進入から伸筋腱中央索の状態を確認し、アンカースーチャーなどを用いて修復する必要があります。

*：PIP関節を過伸展位に保持してDIP関節を他動的に屈曲します。もしもDIP関節の屈曲が健側と比較して制限されていれば、中央索の断裂が強く疑われます。

よくある質問 Q&A

Q：転位のある小さな骨片を有するPIP関節内骨折は必ず手術をするべきですか？

A：背側脱臼の場合は、掌側の骨片が関節面の30%未満で関節安定性は維持されていれば、骨癒合が得られなくてもほとんど問題にならないので、骨癒合の獲得よりも関節拘縮の予防に重点を置いて保存的治療を選択します。関節の過伸展による再脱臼を予防する目的でスプリントの装着やテーピングを行い、早期から積極的に自動および他動の可動域訓練を施行します。掌側脱臼の場合は、中節骨基部の背側小骨片が伸筋腱中央索と連続した剥離骨折となっている場合があるので、ボタンホール変形などの合併症を予防する目的で、骨付着部での腱損傷の治療に準じてアンカースーチャーなどを使用した修復を要することが多いです。

手術後

PIP関節脱臼骨折に対する手術後のリハビリテーションにおいて、医師、ハンドセラピスト、患者の連携が重要である。医師は患者と十分なコミュニケーションを取ると同時に、ハンドセラピストと連携し、患者の状態に合わせたリハビリテーションの計画、調整を綿密に行う必要がある。

浮腫の予防

術後の手指の浮腫は遷延すると腱や関節の癒着が起こり、拘縮に陥る。早期に浮腫を消退させるため、患肢の挙上やCOBAN®などの圧着テープによる手指のラッピングが有用である。また、早期可動域訓練開始は良好な可動域獲得には必須で、浮腫の予防にも効果的である。

可動域訓練

骨片や関節の整復位保持が不安定な症例においては、伸展ブロック鋼線により可動域に制限を加えて可動域訓練を励行する。関節面の粉碎骨折や陥没骨折、骨軟骨移植症例では牽引機構を有する創外固定を使用することにより、関節面の求心性を保ちながら早期可動域訓練が可能である。

創外固定を併用した場合は挿入している鋼線が伸筋腱側索と干渉し遠位指節間(distal interphalangeal; DIP)関節の拘縮を生じやすいので、早期から積極的にDIP可動域訓練を励行する必要がある。ハンドセラピストによる各指節関節の自動・他動での可動域訓練に加えて、疼痛と腫脹が緩和するに従い、できるだけ早期から患者自身にも6パック運動(図17)などの手指の自動可動域訓練を励行させる。

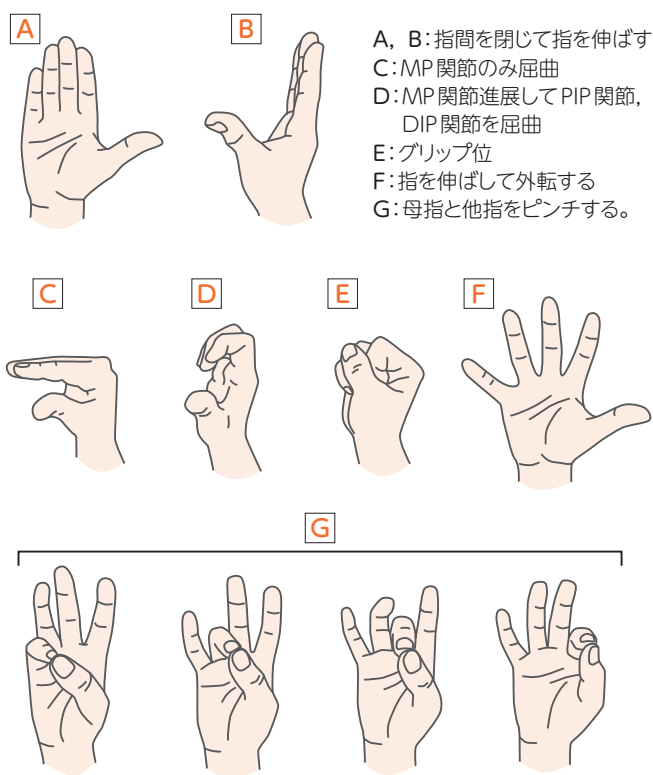


図17 ▶ 自宅で行わせる手指自動可動域訓練:6パック運動

1

上腕骨近位部骨折に対する 髄内釘固定術 (附: プレート固定術)



最上敦彦 (もがみ・あつひこ)

順天堂大学医学部附属静岡病院整形外科 先任准教授

1987年 順天堂大学医学部 卒業
 1988年 順天堂大学整形外科学教室 入局
 1996年 順天堂医院整形外科 助手
 1998年 順天堂伊豆長岡病院 (現順天堂大学静岡病院) 整形外科 助手
 2006年 順天堂大学静岡病院整形外科 臨床講師
 2007年 順天堂大学 医学博士取得
 2007年 順天堂大学静岡病院整形外科 准教授
 2018年 現職

概要

上腕骨近位部骨折は、関節近傍(周辺)骨折であるが、比較的骨癒合が得やすく変形癒合の許容範囲も大きい。よって、保存療法の適応も広く、特に高齢者においては必ずしも手術的治療が選択されるわけではない。このような骨折に対して骨接合術を選択するからには、不安のない後療法を早期から施行できる低侵襲で生体力学的に安定した内固定術が望ましいと考え、これまで髄内釘固定術を第一選択としてきた。ただし、結節のコントロールや腱板切開、髄内釘挿入・調整、ロッキングスクリュー固定といった手術手技の要所要所に的確さが求められるとともに、内固定材料である髄内釘の選択も重要な要素の1つである。本稿では、筆者が日本エムディエム社と共同開発し臨床応用してきたARISTO®上腕骨近位端骨折用髄内釘を用いた骨接合術の実際を詳述する。加えて、髄内釘を適応しがたい症例に対するロッキングプレート固定についても解説する。

画像診断と分類

上腕骨近位部骨折の分類は新Neer分類¹⁾([図1](#))が最も実用的であるため、これに準拠する。

1-part		2-part	3-part	4-part
解剖頸 外科頸	解剖頸			外反嵌入 (valgus impacted)
	外科頸			
大結節 小結節	大結節			
	小結節			
脱臼骨折	前方			関節面 (split)
	後方			(impression)

図1 ▶ 新Neer分類

(文献1より引用改変)

髄内釘固定の適応・対応

新Neer分類に基づく適応は以下の3つである。

2パート外科頸骨折

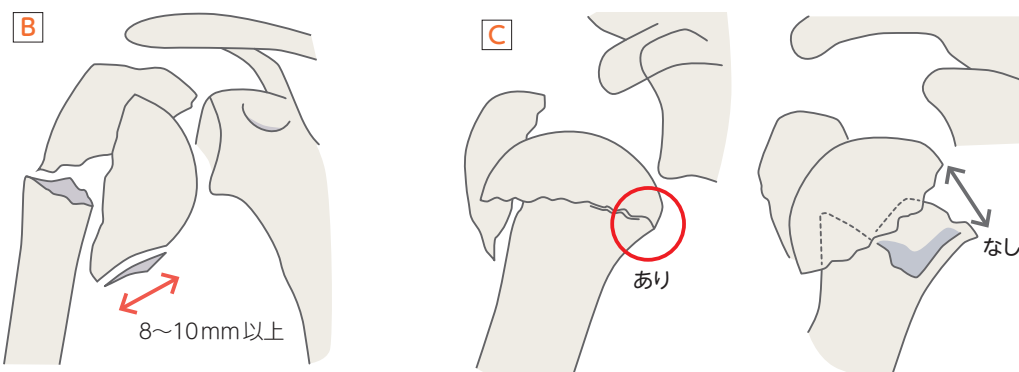
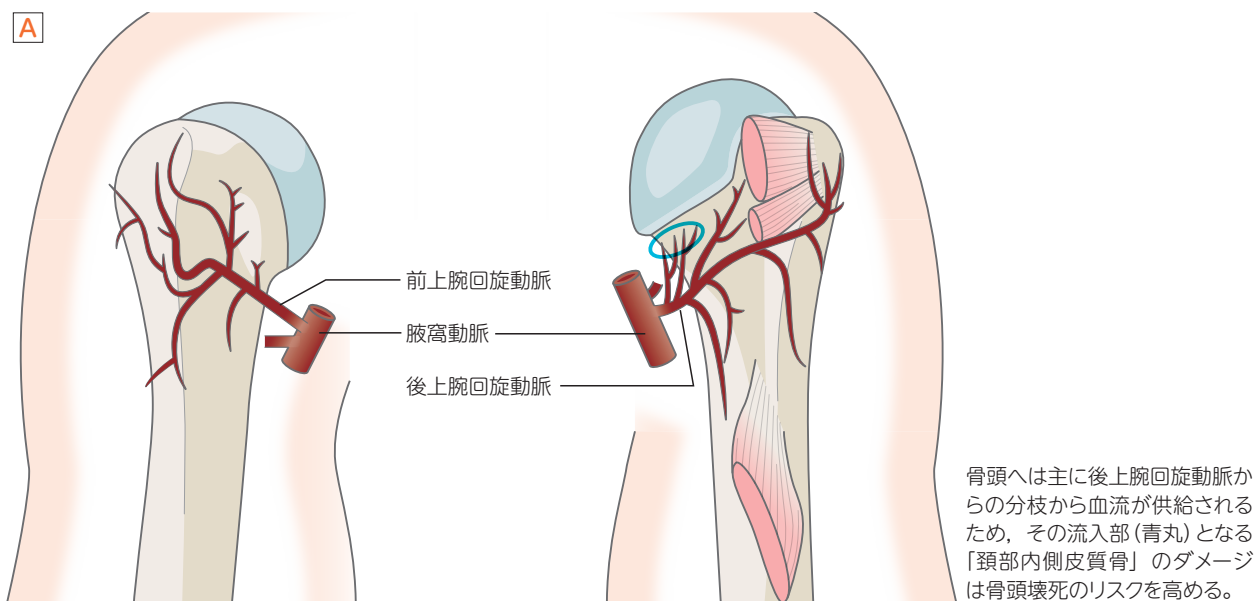
骨頭骨片に直接2本以上の横止めスクリューが挿入可能な頸部長での2パート外科頸骨折が最も良い適応と考える。

3パート外科頸骨折

大・小結節骨片のどちらかが骨頭に付着するタイプで、多くは転位した大結節部を有する3パート外科頸骨折である。この大結節を整復した上で髄内釘を挿入する。

4パート外反嵌入骨折

骨頭が外反することで、大・小結節を転位せしめる骨折型である。結節の角度転位は大きい距離転位は少ないため、外反した骨頭を髓内から関節窩に押し付けるように整復し、空いたスペースに転位した結節をはめ込むように整復する。上腕骨頭の栄養血管は主に後上腕回旋動脈からの分枝と考えられているため(図2A)，骨頭に付着する「頸部内側皮質骨」の長さ(“medial extension”)が十分にあり(おおむね8~10mm)(図2B)，かつ、骨幹部内側の連続性(“medial hinge”)(図2C)が保たれていれば(図2C)，骨頭壊死発症のリスクは低く骨接合術の適応となる²⁾。



骨頭に付着する「頸部内側皮質骨」の長さ(medial extension: 赤矢印)が概ね8~10mmにあれば、骨頭壊死発症のリスクは低い。

骨幹部内側の連続性(medial hinge: 赤丸)が保たれていれば、骨頭壊死発症のリスクは低い。

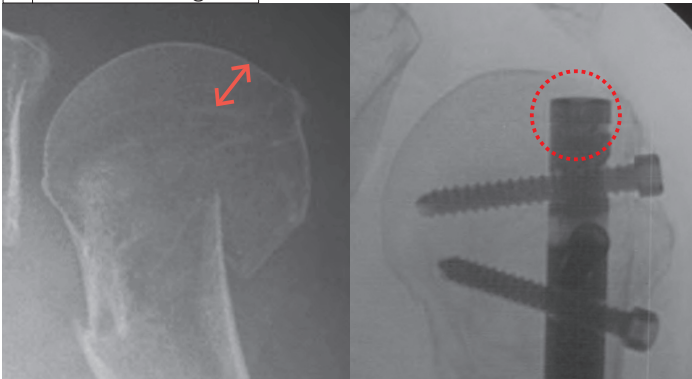
図2 ▶ 上腕骨頭の血流供給と骨頭壊死

プレート固定の適応を考慮する事例

“head anchoring”効果を得るのが困難な事例

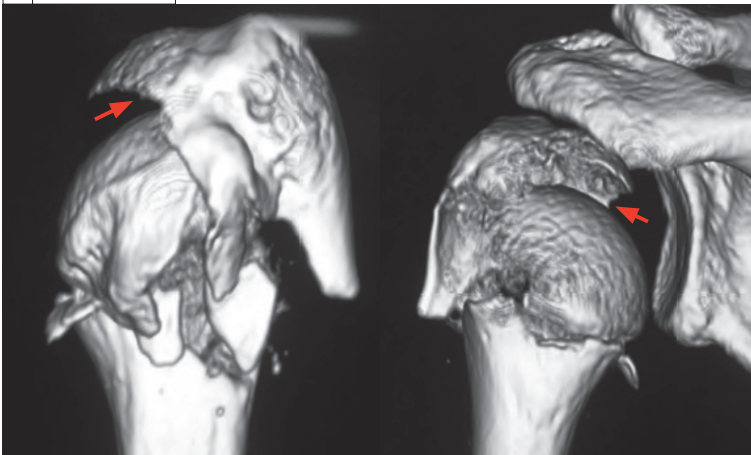
「プレート固定」が骨頭外に設置されたプレートから長いレバーアームのロックングスクリューでのみ骨頭をとらえるに対して、「髄内釘固定」は骨頭内に設置されたネイルから短いレバーアームのロックングスクリュー以外にも骨頭頂部のネイル挿入孔(“central entry point”) (図3B)で骨頭を髄内釘自体で強力にとらえることができる。この“head anchoring”効果(図3A)こそが、「プレート固定」にはない「髄内釘固定」最大のメリットである。よって、ネイル挿入孔作成予定の部分に「骨折が及んでいる場合(例:関節面が縦割れしている“骨頭骨折”)」(図3B), 「骨折が及ぶリスクが高い場合(例:ネイル挿入孔から結節部骨折までの距離が“5mm以内”³⁾」(図3C), または適切なネイル挿入孔を露出するための「肩関節伸展・内転が困難な“巨体症例”」では, “head anchoring”効果を実に得ることが困難なため「プレート固定」を考慮する。

A head anchoring効果

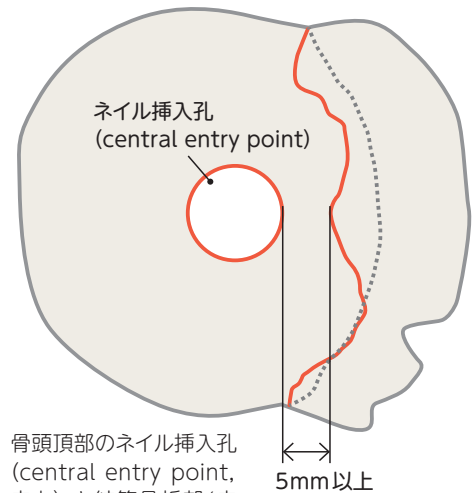


粗鬆骨でも比較的良好的な軟骨下骨(赤矢印)が存在し、この部分(赤丸点線)に髄内釘近位端をロックさせる。

C 骨頭骨折症例



B ネイル挿入孔と結節骨折部との距離



骨頭頂部のネイル挿入孔(central entry point, 赤丸)と結節骨折部(赤線)は5mm以上離れている必要がある。

ネイル挿入孔作成予定部分の関節面が縦割れ(赤矢印)しては head anchoring 効果が得られない。

図3▶ 髄内釘固定術の適応・非適応の条件