あなたも名医！
jmed 103

プライマリ・ケアで診る急性腹症

MASTERING THE ACUTE ABDOMEN IN PRIMARY CARE

ガイドラインと実臨床をつなぐ診療の考え方

編集
小豆畑丈夫
井上明星
狩野謙一
畠 二郎
三原 弘
山田岳史

日本医事新報社

1　妊婦（特に妊娠中期・後期）の急性腹症

Key Points

- 妊婦の急性腹症は，妊娠に関係するもの（産科的要因）と，妊娠に関係なく偶発的に発症するもの（非産科的要因）を区別する必要がある。
- 増大した子宮により子宮外の臓器の位置が偏位するため，非産科的要因による急性腹症の臨床診断は困難となりやすい。また，腹膜刺激徴候が出現しにくいことに注意する。
- 臨床症状や超音波検査で判断がつかない場合には，積極的に単純MRIやCTなどの画像診断も検討する。
- いずれの原因にかかわらず，胎動があるか，子宮そのものに痛みがないか，出血はないかを必ず確認する。これらの所見に異常がある場合，産科的要因の疾患の可能性が高くなる。高血圧と尿蛋白の有無も確認する。

Case presentation

Case 1

- 30歳女性。妊娠経過は順調であった。妊娠25週0日，腹痛を主訴に産科を受診した。来院前に1回嘔吐したとのことであった。性器出血はなく，子宮収縮は認めなかった。胎児は週数相当の発育で胎動もしっかりと認められ，胎盤にも異常を認めなかった。妊娠とは関係ない症状である可能性が高いと判断され，すぐ内科に紹介となった。
- 身長158cm，体重62kg，体温37.0℃，血圧119/70mmHg，呼吸数18回/分。子宮底部右あたりから上腹部にかけてごく軽度の圧痛を認めたが，反跳痛や筋性防御はなかった。血液検査はWBC 1万2000/μL，CRP 2.05mg/dLであった。

Case 2

- 40歳女性。妊娠経過は順調であった。妊娠32週4日，心窩部痛を認め産科を受診。Case 1と同様に子宮や胎児に異常を認めず，妊娠とは関係ない疼痛である可能性が高いと判断され，すぐに内科に紹介された。
- 身長153cm，体重72kg，体温36.8℃，血圧102/68mmHg，呼吸数15回/分。心窩部から右季肋部にかけて圧痛を認めたが，筋性防御は認めなかった。血液検査はWBC 1万1500/μL，CRP 1.22mg/dLであった。

Question

1. 妊娠中に鑑別すべき疾患，診断に際しての注意点は？

2. 妊婦の画像検査をどうするか。CTは禁忌ではないの？
3. 妊婦の治療の注意点は？　手術はしてもいいの？

Answer & Explanation

(1) 妊婦の急性腹症：診断の際の注意点と鑑別すべき疾患

▶妊婦の急性腹症は，妊娠に関連するもの（産科的要因），妊娠とは関係なく偶発的に発症したもの（非産科的要因）を鑑別する必要がある。代表的な疾患を**表1**に示す。

表1　代表的な妊娠中期～後期の急性腹症

産科的要因
常位胎盤早期剥離 子宮破裂 HELLP症候群 急性妊娠性脂肪肝 SHiP (spontaneous hemoperitoneum in pregnancy)
非産科的要因（子宮や付属器と関連するもの）
子宮筋腫変性痛 卵巣腫瘍茎捻転 子宮円靱帯牽引痛
非産科的要因（子宮や付属器と関連しないもの）
虫垂炎 胆石症・急性胆嚢炎 腸閉塞 急性膵炎 便秘 憩室炎 尿路結石

①産科的要因のもの

▶腹部の所見のほかに必ず確認すべきことは，子宮からの出血の有無，子宮の痛みかどうか，子宮収縮があるかどうか，胎動の有無（おおむね妊娠20週以降）である。出血や子宮自体に所見がある場合や胎動を感じられない場合は，産科的な要因である可能性が高く，緊急を要する場合（帝王切開術など）もある。産科的疾患を疑う場合は，速やかに産婦人科医に診察を依頼する。

▶常位胎盤早期剥離は，子宮の持続的な痛みに出血を伴うことが多い。

▶HELLP症候群は，肝機能障害（AST/ALT/LDの上昇）に血小板減少を伴う疾患で，上腹部痛や頭痛が初発症状となる場合がある。

▶急性妊娠性脂肪肝はHELLP症候群と似た臨床症状を呈するが，肝臓に急激な脂肪変性をきたし，肝機能障害・軽度血小板減少のほか，低血糖とPT延長，尿酸値の上昇などがみられる。

2 単純CT・造影CTの選択と留意点──急性腹症診療におけるCT活用の実際

Key Points

- 急性腹症では，病態や想定疾患に応じて単純CTのみでよいか，造影CTを追加すべきかを判断することが重要である。
- 造影CTのほうが情報量は多いが，多くの症例では単純CTのみで診断可能である。
- 臓器虚血，血管性病変，急性胆管炎・胆嚢炎，複雑性虫垂炎などでは造影CTが推奨される。
- 造影CT施行時には，造影剤過敏反応，腎機能低下，内服薬（ビグアナイド系糖尿病薬）への配慮が不可欠である。

Case Presentation

Case 1

- 60代女性。3時間前から突然出現した強い腹痛が持続し，救急外来を受診した。冷汗を伴い，腹部は膨満，広範な圧痛と反跳痛を認めた。筋性防御は軽度で，腸蠕動音は減弱していた。
- バイタルサインは安定しており，既往として20年前に開腹手術歴があった。腎機能は未評価であったが，痛みが持続増強しているため，画像検査が必要と判断された。
- 単純CT，造影CTを示す（**図1・2**）[1]。

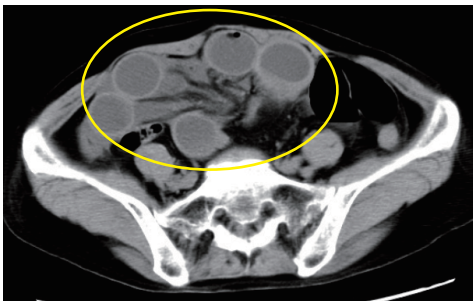

図1　単純CT
囲まれた部位の小腸は拡張し，内容液貯留を認める。腸間膜脂肪組織が混濁している。肥厚した腸管壁が高吸収を示しており，壁内血腫を示す
（文献1より転載）

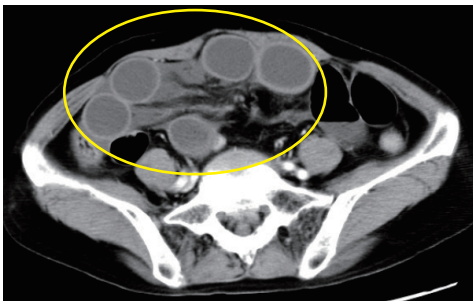

図2　造影CT
腸管壁の造影効果は認められない。造影CTのみを参照すると，造影されているように見えるため，注意が必要である
（文献1より転載）

Case 2

- 80代女性。黒色便，腹痛，冷汗を主訴に来院。左下腹部の強い痛みが持続し，多量の血

便を伴っていた。既往に心房細動，糖尿病，高血圧があった。

▶単純CTでは小腸壁の軽度浮腫以外に明らかな異常を認めず，保存的治療目的に入院となったが，臨床経過から再評価が行われた。

▶単純CT，造影CTを示す（**図3・4**）[2)]。

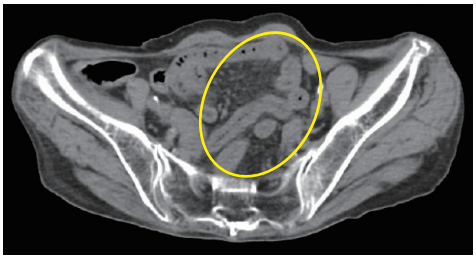

図3　単純CT
小腸の壁肥厚がみられ炎症が疑われるが，非特異的である　（文献2より転載）

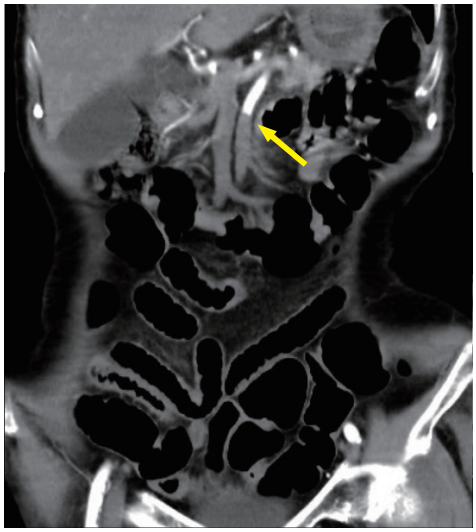

図4　造影CT 冠状断
上腸間膜動脈に造影欠損を認め，血栓閉塞と考えられる　（文献2より転載）

Case 3

▶19歳女性。気管支喘息と複数の薬剤アレルギーの既往があり，下腹部痛と悪心を主訴に受診した。単純CTでは骨盤内腫瘤を認めたが，卵巣由来か虫垂由来かの鑑別が困難であった。造影CTは回避したい状況であり，代替検査が検討された。

▶単純CT，MRIを示す（**図5・6**）。

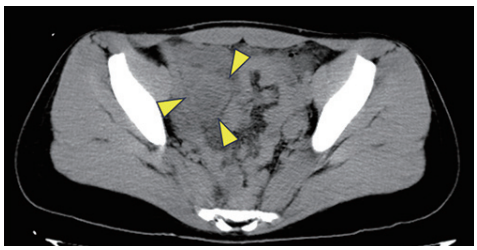

図5　単純CT
骨盤腔に腫瘤（矢頭）を認め，膿瘍の可能性がある。虫垂から連続しているのか，右卵巣由来なのか判別が困難である

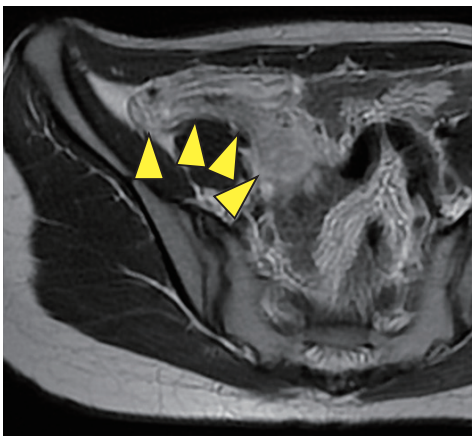

図6　MRI（T2強調画像）
CTで認めた腫瘤は回盲部から索状構造で連続しており，虫垂由来と診断できる

4 腹腔内出血

Key Points

- 「急性腹症診療ガイドライン2025 第2版」（以下，CPG2025）では，基本的初期対応として2-step methodを推奨している。具体的にはステップ1でlife-threatening（生命を高度に脅かす）病態と疾患を鑑別し，ステップ2では緊急手術などの外科的治療が必要な疾患を鑑別する。
- point-of-care ultrasonography（POCUS）が周知され，そのうちextended focused assessment with sonography in trauma（eFAST）は，胸部外傷を含めた外傷患者に対して広く活用されている。アクセスしやすく，迅速かつ安価で低リスクだが，その限界についても周知される必要がある[1)]。
- 非外傷性の腹腔内出血の原因疾患は多岐にわたり，CT（特に造影検査）を躊躇するべきではない[2)]。

Case Presentation

Case 1

▶19歳女性。受診歴なし。3カ月前に腹痛で近医を受診し，胃腸炎の診断で処方により改善していた。起床後に腹部の張りを認め，排尿後に下腹部痛を伴って改善しないため当院受診。最終月経は2週間前で，性行為は行っていない。バイタルサインは発熱なく，心拍数66回/分，血圧95/60mmHg，呼吸数16回/分。腹部は平坦で軟だが，正中から下腹部にかけて圧痛と反跳痛を認める。腹部超音波検査では膀胱周囲にエコーフリースペースを認めた（図1）。

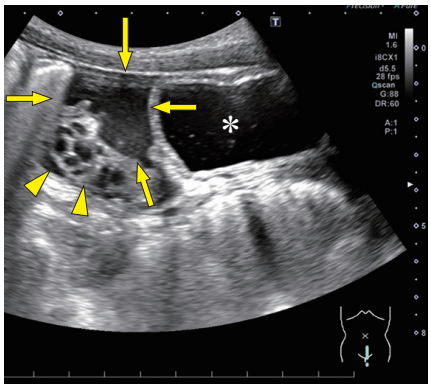

図1　腹部超音波所見
膀胱（＊）周囲にエコーフリースペースを認める（矢印）。卵巣は多嚢胞様所見（矢頭）

Case 2

▶62歳男性。胆石症で手術歴あり。昼食後に左側腹部痛が出現し，安静で様子を見ていたが改善せず救急要請した。外傷歴はなく内服薬は市販のアレルギー薬のみ。バイタ

ルサインに問題はない。血尿の訴えなし。診察した研修医は左肋骨脊柱角の叩打痛から尿管結石症を疑っている。貧血や炎症反応は乏しい（WBC 7800/μL，CRP 0.9mg/dL，Hb 13.4g/dL，Dダイマー1.0μg/mL）。

Question

Case 1

1. 生殖年齢の女性のDouglas窩に液体が認められたときの評価は？
2. 考えられる疾患は？　行うべき検査は？（CTによる被曝は避けるべきか？）

Case 2

1. 考えられる疾患は？　行うべき検査は？

Answer & Explanation

Case 1

(1) 生殖年齢の女性のDouglas窩に液体が認められたときの評価は？

▶生殖年齢の女性では，Douglas窩に生理的に少量の体液を認めることがあるが，大量の液体が観察された場合にはFAST陽性と判断する。

(2) 考えられる疾患は？ 行うべき検査は？

▶婦人科疾患の腹腔内出血は出血性卵巣嚢胞の破裂や子宮外妊娠の破裂が多く，hCGが指標となる。急性腹症としては腫瘍性，非腫瘍性を問わず多岐にわたり，経腹超音波検査単独の診断精度は明らかになっていないため，経腟超音波検査などを含めた早期の婦人科診察が必要である。本症例は経腟超音波検査およびCTで腹腔内血腫を認め（図2），

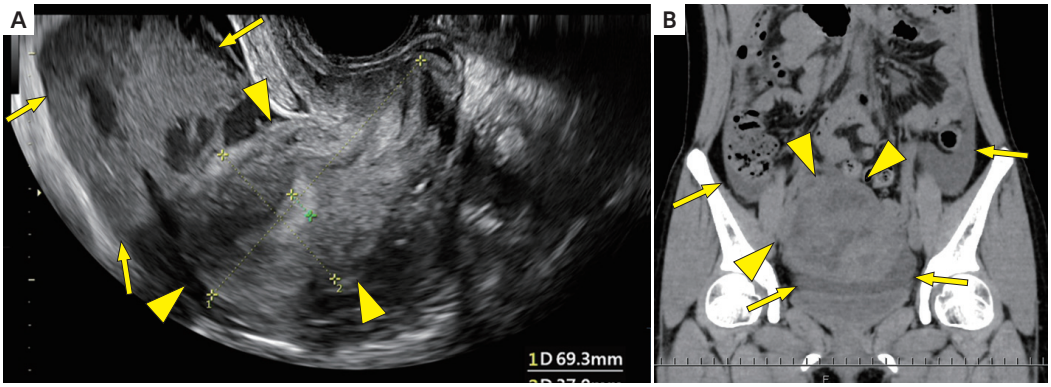

図2　腹部超音波所見（A）と腹部単純CT所見（B）

A：経腟超音波検査。付属器の腫大と内部出血を疑う高エコー域を伴っている（矢頭）。腹腔内に血腫を疑う高エコー域とエコーフリースペースが混在している所見（矢印）

B：腹部単純CT。内部不均一な吸収域を呈する付属器の腫大（矢頭）と結腸後および直腸子宮窩に吸収値の高い腹水を認める（矢印）

2 Common症例②：十二指腸潰瘍穿孔

Key Points

- 十二指腸が過酸状態である空腹時（夜間）に発症することが多い。逆に胃潰瘍穿孔は低酸状態である食後に多い。
- 鑑別診断として腹部疾患である急性胆嚢炎や急性膵炎だけでなく，虚血性心疾患も非常に重要である。当院でも急性冠症候群疑いで搬送されてきた患者が，実は十二指腸潰瘍穿孔であったということは稀ではない。
- 腰痛や関節リウマチなどで長期間NSAIDsを内服している高齢者が多く，注意が必要である。

Case Presentation

▶95歳女性。施設入所中の患者。2日前より上腹部痛，悪心・嘔吐を認め，食事がとれなくなったため，かかりつけの往診医が診察した。腹部超音波検査で胆嚢腫大を認め，急性胆嚢炎と診断され，当院救急受診となった。

▶来院時，心窩部～右上腹部に圧痛，筋性防御を認めた。Murphy's sign陽性であった。血液検査を行うと左方移動を伴うWBCの著明な増加（1万5100/μL）とCRPの著明な上昇（29.1mg/dL）を認めた。また，高度の脱水に伴う急性腎障害を認めた（BUN 61.7mg/dL，Cre 2.8mg/dL）。体温36.5℃，血圧116/65mmHg，脈拍数90回/分，SpO_2 97%（room air）であった。

Question

1. 行うべき検査は？
2. 治療方針は？

Answer & Explanation

(1) 行うべき検査

▶施設の付き添い職員から詳細な病歴を聴取したところ，患者は認知症があり，また，偽痛風に対しNSAIDs内服治療が行われていたため，胃・十二指腸潰瘍穿孔を疑い，腹部CTを行った。急性腎障害を認めたため，単純CTとした。CT（図1・2）では，上腹部に腹腔内遊離ガス像，腹水貯留を認め，上部消化管穿孔と診断した。

▶また，胆嚢腫大は認めたが，壁肥厚は認めず，絶食，腹膜炎の二次的所見としての胆嚢

腫大であると考えられた。

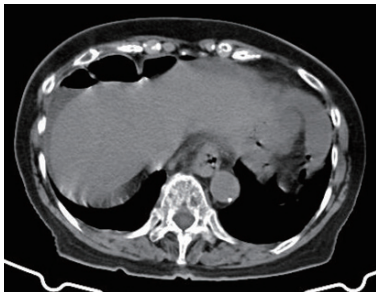

図1　腹部単純CT
肝周囲に腹腔内遊離ガス像，腹水貯留を認めた

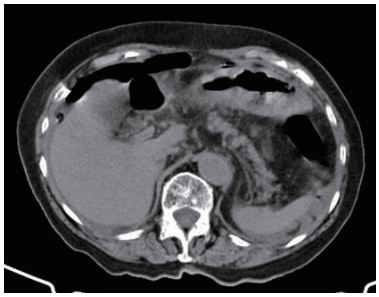

図2　腹部単純CT
十二指腸球部から連続する腹腔内遊離ガス像を認めた

【急性腹症に対するCT】

▶多くの急性腹症では単純CTで診断可能であるが，虚血，血管性病変，膵炎，胆管・胆嚢炎，虫垂炎などでは単純CTだけでは評価困難なことがあるので，造影CTが推奨される。

▶単純CTで異常がはっきりしない場合は，腎機能不良，アレルギーがある場合でも生理食塩水や重曹液の投与，造影剤の減量やステロイドの前投与を十分に考慮した上で，躊躇なく造影CTを追加すべきである。

(2) 治療方針

▶緊急手術を行う。

【上部消化管穿孔に対する手術，保存的治療の使いわけ】

▶昨今，上部消化管穿孔に対してはできるだけ保存的治療を行う風潮がある。

▶「消化性潰瘍診療ガイドライン2020」では，早期手術を行うべき指標として以下の7点が挙げられている。

①発生後時間経過が長い
②腹膜炎が上腹部に限局しない
③腹水が多量である
④胃内容物が大量にある
⑤年齢が70歳以上である
⑥重篤な併存疾患がある
⑦血行動態が安定しない